

ECTOPIA URETERAL EM CÃES: RELATO DE DOIS CASOS

João Moreira da Costa Neto¹
 Alessandra Estrela da Silva²
 Emanuel Ferreira Martins Filho³
 Lorena Gabriela Rocha Ribeiro⁴
 Rafael Odilon Gonçalves Gama⁵
 Euler Moraes Penha⁶
 Júlia Morena de Miranda Leão Toribio⁷
 Deusdete Conceição Gomes Júnior⁸

COSTA NETO, J. M. da.; SILVA, A. E. da.; MARTINS FILHO, E. F.; RIBEIRO, L. G. R.; GAMA, R. O. G.; PENHA, E. M.; TORÍBIO, J. M. M. L. de; GOMES JÚNIOR, D. C. Ectopia ureteral em cães: relato de dois casos. *Arq. Ciênc. Vet. Zool. UNIPAR*, Umuarama, v. 14, n. 2, p. 151-156, jul./dez. 2011.

RESUMO: O presente trabalho descreve dois casos distintos de ectopia ureteral em cães atendidos no Hospital de Medicina Veterinária da Universidade Federal da Bahia. O primeiro relata a presença de ureter ectópico intramural unilateral direito em uma cadela da raça poodle, de aproximadamente um ano de idade, que apresentava como seqüela a hidronefrose e hidroureter, sendo necessária a ureteronefrectomia direita para resolução do caso. O segundo caso refere-se à presença de ureter ectópico extramural bilateral em uma cadela da raça Husky Siberiano, de seis anos de idade, cujo prognóstico foi desfavorável em virtude de alterações irreversíveis em todo trato urinário. Em ambos os casos, evidenciou-se a importância do diagnóstico precoce para evitar o desencadeamento de seqüelas e garantir a resolução do problema.

PALAVRAS-CHAVE: Incontinência urinária; Ureter; Bexiga; Cirurgia.

URETHRAL ECTOPIA IN DOGS: REPORT OF TWO CASES

ABSTRACT: This study describes two distinct cases of urethral ectopia in dogs examined at the Veterinary Hospital of the Federal University of Bahia. The first one reports the presence of a right unilateral intramural ectopic ureter in a one-year-old female Poodle that had hydro nephrosis and hydro ureter and that needed right ureter nephrectomy to solve the problem. The second case is the presence of a bilateral extramural ectopic ureter in a six-year-old female Siberian Husky whose prognostic was unfavorable due to irreversible alterations throughout the urinary tract. In both cases, it was evident how important an early diagnostic is to avoid sequelae and ensure the problem solution.

KEYWORDS: Urinary incontinence; Ureter; Bladder; Surgery.

ECTOPIA URETRAL EN PERROS: RELATO DE DOS CASOS

RESUMEN: Este estudio describe dos casos distintos de ectopia uretral en perros atendidos en el Hospital de Medicina Veterinaria de la Universidad Federal de Bahía. El primer caso relata la presencia de uréter ectópico intramural unilateral derecho, en una perra de la raza poodle, de aproximadamente un año de edad, que presentaba como secuela la hidronefrosis e hidroureter, haciéndose necesario la ureteronefrectomia derecha para resolución del caso. El segundo caso se refiere a presencia de uréter ectópico extramural bilateral en una perra de la raza Husky Siberiano, de seis años de edad, cuyo pronóstico fue desfavorable en virtud de alteraciones irreversibles en todo tracto urinario. En los dos casos, se evidenció la importancia del diagnóstico precoz para evitar el desencadenamiento de secuelas y garantizar la resolución del problema.

PALABRAS CLAVE: Incontinencia urinaria; Uréter; Vejiga; Cirugía.

¹Médico Veterinário, Professor Adjunto Doutor, Departamento de Patologia e Clínicas – EMVZ – UFBA: Av. Ademar de Barros n.500 – UFBA, Escola de Medicina Veterinária – Ondina, Salvador, BA - (71) 9104-1182 – jmcn@ufba.br

²Médica Veterinária, Professora Adjunta Doutora – DPC – EMVZ – UFBA - Av. Ademar de Barros n. 500 – Ondina, Salvador, BA - (71) 91710841 – jmcn@ufba.br

³Médico Veterinário, Doutorando do Curso de Pós-graduação Cirurgia Veterinária – FCAV/UNESP – R. Marechal Deodoro n 129 – Centro, Alagoinhas, BA – (71) 9162-9881 – emanoelfilho@bol.com.br

⁴Médica Veterinária, Mestranda do Programa de Pós-graduação Ciência Animal nos Trópicos - EMVZ – UFBA Av. Cardeal da Silva, 1795 – Federação – Salvador, BA – (071) 92872237 - lorenagrr@gmail.com

⁵Médico Veterinário. Residente – Clínica Médica de pequenos animais – HOSPMEV - EMV – UFBA; Rua do Cabral, 103, Nazaré, Salvador, BA. rafaelodilon@yahoo.com.br

⁶Médico Veterinário, Professor Assistente – DPC – EMV – UFBA. R. Prof. Gerson Pinto, 317, Apto 302, Costa Azul, Salvador, BA. (71) 99621656, Eulerpenha@ufba.br

⁷Médica Veterinária, Mestre Programa de Pós-graduação Ciência Animal nos Trópicos – EMV – UFBA: Av. Cardeal da Silva n 59 – Federação, Salvador, BA – (71) 9204-0220 – jutoribio@yahoo.com.br

⁸Mestrando - Curso de Pós-graduação Cirurgia Veterinária – FCAV/UNESP; Rua Ademar de Barros, 500 - Ondina – Salvador – BA – (071) 87780114 veterinarioufba@yahoo.com.br

Introdução

Ectopia ureteral é uma anomalia congênita em que um ou ambos ureteres não desembocam normalmente no trígono da vesícula urinária. A anomalia resulta de falha na diferenciação dos ductos mesonéfricos e metanéfricos durante a embriogênese (OSBORNE, et al. 1995; COSTA, et al. 2004; SAMII, et al. 2004). Anatomicamente, distinguem-se dois tipos de ureter ectópico: intramural e extramural. Ureter ectópico intramural se anexa na superfície dorsal ou dorsolateral da bexiga urinária, mas falha ao desembocar no trígono, o que passa a ocorrer no colo da vesícula urinária, uretra ou vagina. O extramural se desvia completamente da bexiga. Podem ainda ser classificados como uni ou bilateral e ocorrem mais comumente no colo vesical, bexiga, uretra proximal, medial ou distal, vagina ou útero (McLOUGHLIN; CHEW, 2000).

Além da transmissão genética ser a grande causa da ectopia ureteral, uma predisposição racial também existe. Porém, as raças predispostas diferem de um continente para o outro. Encontram-se relatos que nos Estados Unidos, as raças predispostas são Husky Siberiano, Newfoundland, Bulldog, West Highland White Terrier, Fox Terrier e Poodle. As raças Golden Retriever, Labrador, to Edge him Collie, Skye Terrier, Bulldog, Briard e Griffin são descritas como sendo raças mais frequentemente acometidas no Reino Unido. No Brasil ainda não foram feitas pesquisas que determinem a ocorrência e nem a frequência desta doença.

Os animais acometidos apresentam classicamente incontinência urinária em gotejamento ou de tensão desde o nascimento. Dermatite devido à presença ininterrupta de urina está geralmente presente na região da vulva ou do prepúcio. Infecção urinária bacteriana secundária (cistite, pielonefrite) é frequentemente observada e favorecida pela ausência do peristaltismo ureteral e sua incompetência (POLLACI, et al. 2004).

A ectopia ureteral é a causa mais comum de incontinência urinária em filhotes, em particular nas fêmeas. A ocorrência é mínima em machos, pois o ureter quando se insere na uretra, possibilita que o músculo uretral desempenhe ação muito semelhante ao do esfíncter uretral, permitindo dessa forma o preenchimento adequado da bexiga e ausência de incontinência urinária (McLOUGHLIN; CHEW, 2000; POLLACI, et al. 2004). Mesmo em fêmeas, a incontinência urinária exclusivamente é insuficiente para confirmar o diagnóstico de ectopia ureteral (KUZMA; HOLMBERG, 1988; GETMAN, et al. 2005).

Nas fêmeas, a anomalia é detectada antes de um ano de idade, sendo mais frequente entre seis a dezesseis semanas de vida (OSBORNE, et al. 1995; OSBORNE; THOMAS, 1995; ANDERSON, et al. 1999; COSTA et al. 2004).

O diagnóstico diferencial deve incluir infecção do trato urinário, cistite ou cálculo uretral, desordens neurogênicas, incompetência do esfíncter uretral primário, anormalidades endócrinas, disfunção hepática ou renal e neoplasia. Infecções do trato urinário têm sido relatadas em 64% dos pacientes com ureter ectópico. Obter uma amostra de urina estéril para urinálise e cultura bacteriológica aeróbica por meio de cistocentese pode ser difícil devido à incontinência urinária contínua em alguns pacientes. Amostras de urina podem ser obtidas diretamente da bexiga ou dos ureteres

durante a cirurgia (KUZMA; HOLMBERG, 1988; McLOUGHLIN; CHEW, 2000; GETMAN, et al. 2005).

A localização do segmento terminal do ureter ectópico tem significância prognóstica e terapêutica (OSBORNE; THOMAS, 1995), sendo recomendados:

a. Dentre as técnicas radiográficas contrastadas (LAMB; GREGORY, 1998; McLOUGHLIN; CHEW, 2000; ROZEAR; TIDWELL, 2003) são a cistografia e a pneumocistografia as mais recomendadas, muito embora a urografia excretora possa ser utilizada para detectar outras anomalias que ocorrem com o ureter ectópico. Estas podem incluir hidroureter, hidronefrose, bexiga urinária imatura e anormalidades vestibulovaginais (OSBORNE; THOMAS, 1995; AGUT, et al. 2002; SAMII, et al. 2004; HEUTER, 2005). Tamanho e distendibilidade diminuídos da bexiga urinária ocorrem em pacientes com ectopia ureteral bilateral como uma consequência do desuso e é visualizada na cistografia (OSBORNE, et al. 1995; OSBORNE; THOMAS, 1995; ES-SMAN, 2005).

b. Cistoscopia e vaginoscopia- a visualização direta favorece diagnósticos precisos com classificação dos ureteres ectópicos e anomalias congênitas associadas do orifício ureteral, bexiga, uretra e vagina. Este procedimento também provê informações adicionais quanto à morfologia específica do segmento terminal do ureter. A visualização direta da superfície da bexiga permite ao cirurgião determinar se um ou ambos orifícios ureterais estão localizados na posição anatômica na extremidade do trígono da vesícula urinária. Os túneis submucosos dos ureteres intramurais não são sempre facilmente visíveis durante a visualização cistoscópica, porque a pressão intraluminal dentro da uretra é aumentada devido à insuflação fluida, causando um colapso do túnel submucosal. Ressalva-se que o diagnóstico de ectopia ureteral bilateral não pode ser realizado por endoscopia vaginal (OSBORNE, et al. 1995; OSBORNE; THOMAS, 1995).

c. Ultrassonografia - ureteres dilatados podem ser identificados com o auxílio do ultrassom em animais com ureter ectópico ou obstrução ureteral. A junção ureterovesicular em animais pode ser visível como estrutura convexa pequena no aspecto dorsal da mucosa da bexiga. Peristaltismo dos ureteres distais e o fluxo de urina dentro da bexiga podem ser observados em imagens bidimensionais ultrassonográficas (LAMB; GREGORY, 1998; TOMLINSON, et al. 2001).

d. Laparotomia exploratória - hidroureter e hidronefrose são achados frequentemente em resposta a um aumento da resistência ao fluxo urinário na saída ureteral. E a realização de cistotomia ventral exploratória pode ser imperativa para determinar a presença ou a ausência de um término ureteral anatomicamente correto (TANEY, et al. 2003; RAWLINGS, 2005).

A ectopia ureteral é tratada por correção cirúrgica. A escolha da técnica depende do número de ureteres ectópicos, do local da terminação, do seu *status* funcional, tanto como do rim associado, e da presença de anomalias concomitantes. A correção cirúrgica do ureter ectópico é indicada apenas se o rim ipsilateral for funcional (SHIRES, 1980; GETMAN, et al. 2005).

O tratamento cirúrgico principal do ureter ectópico inclui ureteronefrectomia (para ureteres ectópicos associados com rim danificado ou não funcional), transecção do ureter

ectópico extramural com reimplantação dentro da bexiga (ureteroneocistostomia), ou criação de uma nova abertura para o ureter ectópico intramural esvaziar urina dentro da bexiga (neoureterostomia). Ureteroneocistostomia é geralmente indicada apenas para ureter ectópico extramural, porque o procedimento pode danificar o suprimento ureteral sanguíneo e romper a atividade peristáltica do ureter; entretanto pode ser indicado para tratamento de ureteres ectópicos intramural que são anatomicamente posicionados distalmente da superfície dorsal da bexiga (TANEY, et al. 2003).

Na maioria dos casos, o ureter ectópico pode ser anastomosado com sucesso na bexiga. Excisão do rim e do ureter afetados é apenas necessário em casos de hidronefrose e hidroureter ou pielonefrite extremos. Frequentemente, o ureter ectópico entra na superfície serosa da bexiga na localização normal, percorre submucosamente, então abre em um local diferente. Quando isso ocorre, a anastomose ureterovesicular por desvio intravesicular permite a formação do orifício ureterovesicular sem interromper o fornecimento de sangue e a inervação ureteral. A complicação mais frequente da anastomose ureterovesicular é obstrução parcial o que pode desencadear hidronefrose e hidroureter (KUZMA; HOLMBERG, 1988).

Criação de um neostoma *in situ* sem transecção do ureter pode ser considerado para ureter ectópico intramural. O segmento do ureter distal ao neostoma deve ser ligado, para prevenir perda contínua de urina através da abertura ureteral ectópica. As vantagens dessa técnica são que o ureter não é transecionado, o prejuízo para o suprimento sanguíneo e para a inervação é mínimo, e as probabilidades de obstrução do fluxo e refluxo vesico-uretral pós-cirúrgicos também são diminuídas (OSBORNE, et al. 1995; OSBORNE; THOMAS, 1995).

Nefrectomia e máxima remoção possível do ureter ectópico devem ser executadas em pacientes com ureter ectópico unilateral ligado ao rim afetado por doença generalizada e severa. Nefrectomia e ureterectomia podem ser considerados apenas se o rim contralateral for adequadamente funcional para sustentar a função renal (OSBORNE, et al. 1995; OSBORNE; THOMAS, 1995).

Relato de dois casos

Caso 1: Cadela, poodle

Um animal da espécie canina, da raça Poodle, fêmea, de aproximadamente um ano de idade, residente na área metropolitana de Salvador, foi atendido no Hospital Veterinário Renato Rodenburg de Medeiros Neto da Escola de Medicina Veterinária da Universidade Federal da Bahia, tendo como queixa principal incontinência urinária associada à dermatite vaginal por lambadura há aproximadamente um ano. Durante o exame físico o animal apresentou-se ativo, com estado corporal regular, hidratação normal e mucosas normocoradas. Constatou-se discreto espessamento vulvar com lábios irregulares e retração cicatricial. Adicionalmente, foram encontrados sinais clínicos compatíveis com cistite, dermatofitose e otite externa bilateral por *Malassezia sp.*,

confirmados laboratorialmente. Instituiu-se então tratamento tópico da otite por meio da limpeza do conduto auditivo e aplicação de otomax¹, a cada 12 horas, durante 15 dias consecutivos e trissulfim² na dose de 15mg/Kg, via oral, a cada 12 horas, durante sete dias consecutivos para tratamento da cistite.

Trinta e nove dias após a consulta inicial foi constatado ao exame físico que não houve alteração da incontinência urinária, e foi solicitada ureterocistografia nas incidências látero-lateral e ventro-dorsal. O proprietário não autorizou a realização do exame contrastado. Após um mês e vinte e seis dias, o proprietário retornou, sendo então solicitada a realização de ultrassonografia abdominal e radiografia abdominal simples. À imagem radiográfica abdominal não foi visualizada nenhuma alteração digna de nota e ao exame ultrassonográfico revelou-se ureteroectasia direita com achados sugestivos de desembocadura ectópica de ureter, dilatação em pelve renal direita e de todo percurso do ureter direito, sedimento em conteúdo de bexiga urinária, e aspecto vesical sugerindo processo inflamatório / infeccioso (Figura 1).

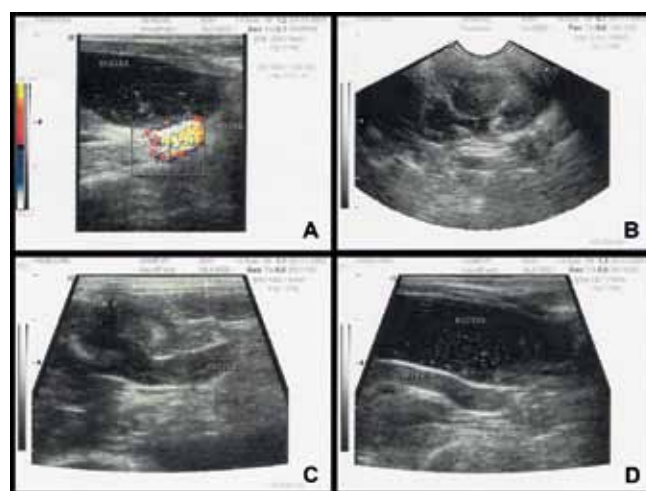


Figura 1: Imagens ultrassonográficas de alta resolução do abdome de cadela poodle obtidas com aparelho Sonoace 9900 Prime – transdutor 7.5 MHz. A – Ureteroectasia à direita com achados sugestivos de desembocadura ectópica de ureter. B e C - visualização da dilatação da pelve renal direita e dilatação do ureter direito. D - Presença de conteúdo anecogênico com muitas imagens ecogênicas puntiformes em suspensão e sedimento.

Para firmar o diagnóstico foi sugerida ureterocistografia, porém o resultado não foi conclusivo e optou-se pela laparotomia exploratória para fim diagnóstico e possível correção da ectopia. Foram requisitados hemograma completo, urinálise, ureia e creatinina séricas, como avaliação pré-anestésica para realização do procedimento cirúrgico.

Com os resultados dos exames complementares dentro da normalidade o animal foi encaminhado ao Setor de cirurgia de pequenos animais do HOSPMEV - UFBA para realização da laparotomia exploratória. Após constatação da ectopia ureteral unilateral direita, intramural com desembocadura em uretra, observou-se também presença de hidronefrose e hidroureter ipsilateral. Em virtude das sequelas encontradas, optou-se então pela nefroureterectomia direita

¹Otomax, Schering-Plough S.A., Duque de Caxias/RJ

²Trissulfim suspensão, Ouro Fino Pet, São Paulo/SP

(Figura 2). Foi prescrito trissulfim³ na dose de 15mg/Kg, via oral, a cada 12 horas, por 7 dias consecutivos; maxicam⁴ na dose de 0,2 mg/Kg, via oral, a cada 24 horas, por 3 dias consecutivos; e tramadol⁵ na dose de 4 mg/Kg, via oral, a cada 8 horas, por 2 dias consecutivos. Oito dias após o procedimento cirúrgico, foram retirados os pontos e constatou-se que o animal estava urinando normalmente, não apresentando mais incontinência urinária.

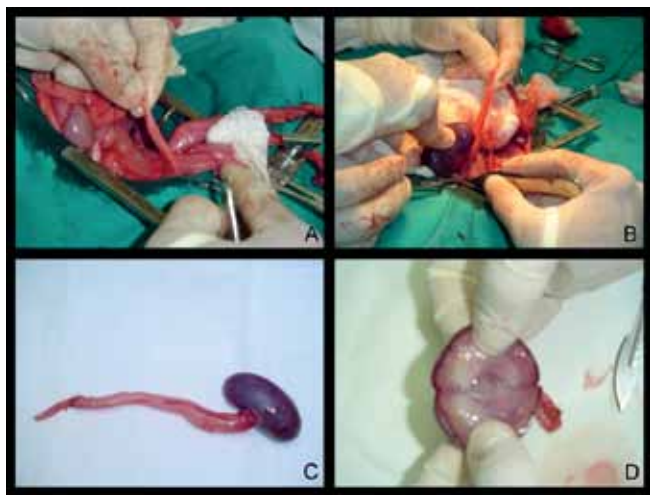

Figura 2: Sequência fotográfica mostrando procedimento cirúrgico para laparotomia exploratória e nefroureterectomia na cadela poodle. A - Identificação da ectopia ureteral unilateral intramural com abertura na uretra. B - Exposição do rim direito e dissecação da pelve renal. C - Aspecto macroscópico do rim e ureter direito após exérese. Observa-se congestão do parênquima renal com perda da lobulação superficial. Dilatação do ureter. D. Aspecto macroscópico da pelve renal após secção do parênquima renal. Observa-se pelve renal dilatada.

Caso 2: Cadela, Husky Siberiano

Foi atendida uma cadela da raça Husky Siberiano de seis anos de idade no Hospital Veterinário Renato Rodenburg de Medeiros Netto da Escola de Medicina Veterinária - Universidade Federal da Bahia com histórico de incontinência urinária desde o nascimento. No exame físico constatou-se infantilismo genital, eritema perivulvar devido à presença contínua de urina e bexiga não palpável. Foram solicitados exame ultrassonográfico de abdômen, urinálise, hemograma completo e bioquímica sérica (ureia e creatinina). O exame ultrassonográfico abdominal revelou hidronefrose esquerda, atrofia renal direita e uretero-ectasia bilateral, com bexiga pouco desenvolvida. Nos exames laboratoriais constataram-se infecção do trato urinário, a partir da visualização de incontáveis bactérias na urina e insuficiência renal com elevadas dosagens séricas de ureia e creatinina. Como método diagnóstico e tentativa de correção cirúrgica da ectopia, foi sugerida ao proprietário a realização de uma laparotomia exploratória.

Após laparotomia exploratória, que confirmou as alterações evidenciadas ao exame ultrassonográfico, optou-se pela eutanásia diante da impossibilidade de reversão do

quadro. Todo o trato urinário foi removido para realização de exames anatomo-histopatológicos.

Macroscopicamente, o rim e o segmento cranial do ureter esquerdo mostraram acentuada dilatação, medindo 13 cm de diâmetro, apresentando conteúdo líquido serosanguinolento e atrofia compressiva das regiões medular e cortical. Também foram observadas no ureter esquerdo duas áreas de estenose com 1,0 e 3,0 cm de extensão. O rim direito apresentava alterações significativas de sua morfologia, medindo 1,5 cm de diâmetro e com consistência firme. À secção havia escasso parênquima renal e discreta dilatação cística da pelve. O ureter direito apresentou dilatação no terço cranial e consistência firme. Ambos os ureteres apresentaram terço final ectópico com fixação extramural e inserção no segmento cranial da uretra. A bexiga apresentou-se retraída medindo 2,0 cm de diâmetro, consistente, desprovida de urina e com pontos de hemorragia na mucosa (Figura 3).

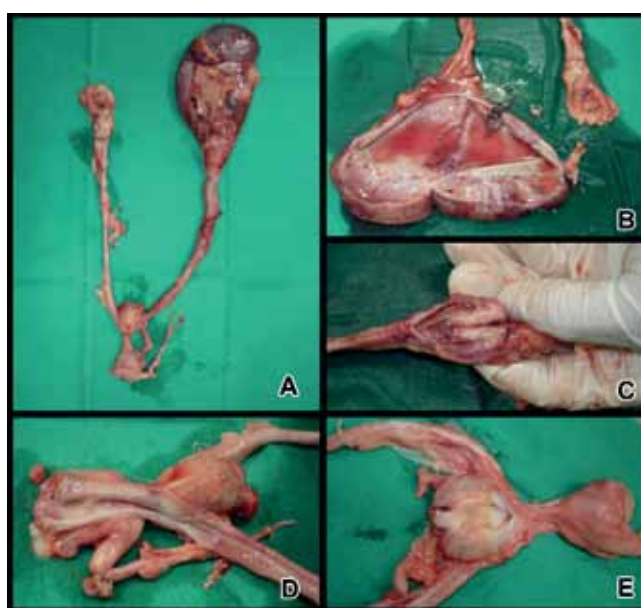

Figura 3: Aspectos macroscópicos do trato urinário da cadela Husky Siberiana. A - Rim esquerdo e o terço cranial do ureter esquerdo com acentuada dilatação. Bexiga retraída e diminuída. Rim direito amorfo e diminuído de volume (C). Em B, rim esquerdo dilatado, aberto, com conteúdo serosanguinolento e atrofia compressiva das regiões medular e cortical. D - Ambos os ureteres apresentaram terço final ectópico com fixação extramural e inserção na porção cranial da uretra. E - A bexiga retraída medindo 2,0 cm de diâmetro, consistente, desprovida de urina e com pontos de hemorragia na mucosa.

Microscopicamente, o rim esquerdo apresentou processo degenerativo necrótico tubular, glomerulosclerose, nefrite intersticial, hemorragias e atrofia compressiva do parênquima. O ureter esquerdo apresentou ureterite ulcerativa, hemorragias e fibrose difusa. O rim direito revelou hipoplasia com intensa fibrose intersticial, dilatação cística de estruturas tubulares e nefrite intersticial crônica. No ureter direito foram evidenciadas alterações semelhantes ao seu antímero, porém em menor intensidade. A bexiga apresentou áreas de hemorragia, fibrose intensa e difusa da mucosa e

³Trissulfim suspensão, Ouro Fino Pet, São Paulo/SP

⁴Maxican 2,0 mg, Ouro Fino Pet, São Paulo/SP

⁵Tramadol 20 mg, A Fórmula farmácia de manipulação, Salvador, BA

atrofia da camada muscular.

Com base nos achados clínico-cirúrgicos, ultrassonográficos e anatomo-histopatológicos, firmou-se o diagnóstico de ectopia ureteral bilateral extramural.

Considerações Finais

Embora a ectopia ureteral intra ou extramural, uni ou bilateral já venha sendo estudada por diversos autores (KUZMA; HOLMBERG, 1988; McLOUGHLIN; CHEW, 2000; POLLACI, et al. 2004; ESSMAN, 2005; GETMAN, et al. 2005) faz-se necessário mais estudos sobre a ocorrência dessa patologia, particularmente no Brasil, em uma tentativa de criar perfis de prováveis portadores da anomalia, facilitando o diagnóstico precoce e possibilitando assim um prognóstico mais favorável.

As raças Poodle e Husk Siberiano são geneticamente predispostas a desenvolver ectopia ureteral (POLLACI, et al. 2004), o que corrobora com os casos relatados neste trabalho, especialmente por se tratar de fêmeas, indicadas pelo autor como sendo mais incidentes.

Em ambos os casos, o histórico e caso quadro clínico foram condizentes com a literatura (McLOUGHLIN; CHEW, 2000; POLLACI, et al. 2004; ESSMAN, 2005). Os animais apresentaram sinais clássicos como: incontinência urinária, dermatite na região da vulva e infecção bacteriana do trato urinário. Embora o relato de incontinência urinária seja insuficiente para confirmação do diagnóstico conforme afirmam alguns autores (KUZMA; HOLMBERG, 1988; McLOUGHLIN; CHEW, 2000; GETMAN, et al. 2005), a implicação da mesma, desde o nascimento, serviu como suspeita para o delineamento diagnóstico.

A ultrassonografia mostrou-se um método diagnóstico eficaz para visualização não invasiva das anormalidades decorrentes da ectopia ureteral. A laparotomia exploratória, além da confirmação diagnóstica, possibilitou a tomada de decisões terapêuticas importantes para a resolução do primeiro caso estudado e para a realização da eutanásia no segundo caso.

No caso da cadela Poodle, a nefroureterectomia foi indicada em virtude das sequelas encontradas (hidronefrose e hidroureter direito), corroborando com autores (SHIRES, 1980) que indicam a correção cirúrgica do ureter ectópico apenas se o rim ipsilateral for funcional. Além disso, tal decisão foi baseada pelo fato de se tratar de uma ectopia intramural, o que pode contraindicar a realização da ureteroneocistostomia, por haver risco de dano ao suprimento ureteral sanguíneo e comprometimento da atividade peristáltica do ureter (OSBORNE, et al. 1995; OSBORNE; THOMAS, 1995; TOMLINSON, et al. 2001).

O segundo relato reveste-se de importância em razão das alterações anatomo-patológicas encontradas, da faixa etária e do período de sobrevivência do paciente. A ectopia bilateral e suas sequelas causaram, ao longo dos anos, a destruição progressiva de todo sistema urinário, com desenvolvimento de insuficiência renal e septicemias, evidenciadas nos achados histopatológicos. Tais achados, incompatíveis com a vida, impossibilitaram qualquer forma de tratamento, o que reforça a afirmação de que o diagnóstico precoce do ureter ectópico é fundamental para evitar o desencadeamento de sequelas e garantir a resolução do problema.

Referências

- AGUT, A. et al. Unilateral renal agenesis associated with additional congenital abnormalities of the urinary tract in a Pekingese bitch. **Journal of Small Animal Practice**, v. 43, p. 32-35, 2002.
- ANDERSON, C. C. et al. What is your diagnosis? **Journal of American Veterinary Medicine Association**, v. 214, n. 9, p. 1321-1322, 1999.
- COSTA, J. L. O. et al. Correção cirúrgica de ureter ectópico intramural bilateral em cão: relato de caso. **Revista Nosso Clínico**, São Paulo, ano 7, n. 41, p. 42-48, 2004.
- ESSMAN, S. C. Contrast cystography. **Clinical Techniques in Small Practice**, v. 20, n. 1, p. 46-51, 2005.
- GETMAN, L. M. et al. Bilateral reterocystostomy to correct left ureteral atresia and right ureteral ectopia in an 8-month-old standardbred filly. **Veterinary Surgery**, v. 34, p. 657-661, 2005.
- HEUTER, K. J. Excretory urography. **Clinical Techniques in Small Practice**, v. 20, p. 39-45, 2005.
- KUZMA, A. B.; HOLMBERG, D. L. Ectopic ureter in a cat. **Canine Veterinary Journal**, v. 28, p. 59-61, 1988.
- LAMB, C. R.; GREGORY, S. P. Ultrasonographic findings in 14 dogs with ectopic ureter. **Veterinary Radiology & Ultrasound**, v. 39, n. 3, p. 218-223, 1998.
- McLOUGHLIN, M. A.; CHEW, D. J. Diagnosis and surgical management of ectopic ureters. **Clinical Techniques in Small Practice**, v. 15, n. 1, p. 17-24, 2000.
- OSBORNE, C. A. et al. Ectopic ureters and ureteroceles. In: OSBORNE, C. A.; FINCO, D. R. **Canine and feline nephrology and urology**. USA: Williams & Wilkins, 1995. p. 608-620.
- OSBORNE, C. A.; THOMAS F. F. Applied anatomy of the urinary system with clinicopathologic correlation. In: OSBORNE, C. A.; FINCO, D. R. **Canine and feline nephrology and urology**. USA: Williams & Wilkins, 1995. p. 16-18.
- POLLACI, E. et al. Les uretères ectopiques chez le chien. Revue de la littérature et présentation de 3 cas chez le chien mâle. **Les Annales de Médecine Vétérinaire**, v. 148, p. 103-109, 2004.
- RAWLINGS, C. A. Ureter. In: BOJRAB, M. J. **Técnicas atuais em cirurgia de pequenos animais**. 3. ed. São Paulo: Roca, 2005. p. 352-354.
- ROZEAR, L.; TIDWELL, A. S. Evaluation of the ureter and ureterovesicular junction using helical computed tomographic excretory urography in health dogs. **Veterinary Radiology & Ultrasound**, v. 44, n. 2, p. 155-

164, 2003.

SAMII, V. F. et al. Digital fluoroscopic excretory urography, digital fluoroscopic urethography, helical computed ureteral ectopia. **Journal Veterinary Internal Medicine**, v. 18, p. 271-281, 2004.

SHIRES, P. K. et al. Hydroureter and hydronephrosis caused by unilateral ureteral ectopia in a male dog. **Journal of American Veterinary Medicine Association**, v. 176, n. 11, p. 1254-1256, 1980.

TANEY, K. G. et al. Bilateral ectopic ureters in a male dog with unilateral renal agenesis. **Journal of American Veterinary Medicine Association**, v. 223, n. 6, p. 817-820, 2003.

TOMLINSON, J. E. et al. Percutaneous ultrasound-guided pyelography aided diagnosis of ectopic ureter and hydronephrosis in a 3-week-old filly. **Veterinary Radiology & Ultrasound**, v. 42, n. 4, p. 349-351, 2001.