

## Terapia miofuncional no tratamento de fratura de côndilo mandibular: relato de caso

### *Myofunctional therapy in the treatment of fractures of the mandibular condyle: case report*

Janayna Trench<sup>1</sup>; Roberto Paulo Correia de Araújo<sup>2</sup>; Silvia Benevides<sup>3</sup>

<sup>1</sup>Fonoaudióloga, Mestranda em Processos Interativos dos Órgãos e Sistemas - ICS/UFBA; <sup>2</sup>Professora Assistente - ICS/UFBA, Doutoranda em Processos Interativos dos Órgãos e Sistemas; <sup>3</sup>Professor Titular de Bioquímica - ICS/UFBA

#### Resumo

A reabilitação das fraturas de côndilo mandibular envolve a opção por procedimentos cirúrgicos conservadores, fisioterápicos e fonoaudiológico. O objetivo deste estudo é o de descrever a relevância da terapia miofuncional orofacial em paciente acometido por fratura de côndilo mandibular bilateral. Trata-se de um relato de caso clínico de um menor com 14 anos de idade, atendido e acompanhado no Serviço de Fonoaudiologia do Ambulatório Prof. Magalhães Neto, anexo ao HUPES (UFBA), no período de dezembro de 2009 a dezembro de 2010. As técnicas da terapia miofuncional realizadas objetivaram aumentar a amplitude e proporcionar tanto a simetria dos movimentos mandibulares como o aumento da força do músculo depressor do ângulo da boca, do lado esquerdo. Após os procedimentos da terapia fonoaudiológica, foi alcançada maior amplitude e simetria dos movimentos mandibulares excursivos, além de melhora na função mastigatória. Constatou-se a importância da intervenção fonoaudiológica nos casos de fratura de côndilo bilateral, tanto para o tratamento cirúrgico como para o conservador, sobretudo em indivíduos em fase de crescimento.

**Palavras-chave:** Terapia Miofuncional. Fraturas Cranianas.

#### Abstract

The rehabilitation of mandibular condyle fractures involves the choice of surgical, conservative, physiotherapy and speech therapy procedures. The aim of this study is to describe the importance of orofacial myofunctional therapy in patients affected by bilateral mandibular condyle fracture. This is the case report of a minor 14 years of age watched in the Department of Speech Therapy Clinic Professor. Magalhães Neto, annexed to HUPES - UFBA, from December 2009 to December 2010. The myofunctional therapy techniques performed have focused the increase of the amplitude, provide symmetry of the jaw movements providing increased strength of the depressant muscle angle of the mouth on the left. After the procedures of speech therapy greater depth and symmetry of excursive mandibular movements were achieved, as well as improvement in masticatory function. It was noted the importance of speech therapy in cases of bilateral condyle fracture, both surgical and conservative treatment, especially in individuals in the growth phase.

**Keywords:** Myofunctional Therapy. Skull fractures.

#### INTRODUÇÃO

As fraturas de côndilo correspondem de 25 a 35% das fraturas de mandíbula, sendo a mais prevalente dentre os traumas de face (FILHO et al., 2005).

Estudos relevantes apontam para um maior acometimento no sexo masculino e que as fraturas condilares são comuns tanto em adultos quanto em crianças (PALMA et al., 1995).

No que se refere ao seu tratamento, ele pode ser realizado de duas formas, conservadora ou de redução cirúrgica (FILHO et al., 2005), embora não haja consenso quanto à abordagem ideal a ser adotada, isenta das consequências, caso o tratamento seja mal conduzido. A controvérsia fica mais evidente quando se

trata de indivíduos em fase de crescimento, uma vez que, nessa etapa, ocorrem mudanças significativas nas estruturas craniofaciais e no sistema estomatognático (CAUBI et al., 2001).

Tais fraturas podem gerar consequências severas no crescimento craniofacial, como deficiência mandibular, assimetria e retrusão ou anquilose. O objetivo da intervenção em crianças é prevenir essas complicações e promover o crescimento mandibular normal, com adequado desenvolvimento oclusal. Não há um método singular para realizar tal tratamento, pois cada paciente deve ser acompanhado durante o crescimento ativo, e uma combinação de terapias individualizadas pode ser necessária (MEDINA, 2009).

O acometimento do côndilo mandibular traz prejuízo funcional, como limitação parcial da abertura de boca, com desvio significativo para o lado fraturado, mastigação unilateral do lado afetado, com redução da amplitude do movimento e da articulação da fala, com desvio, também, para o lado lesionado. Além disso,

Recebido em 29/06/2012; revisado em 20/08/2012.

Correspondência / Correspondence: Secretaria do Programa de Pós-graduação Processos Interativos dos Órgãos e Sistemas. Instituto de Ciências da Saúde. Universidade Federal da Bahia. Av. Reitor Miguel Calmon s/n - Vale do Canela. CEP 40.110-100. Salvador, Bahia, Brasil. Tel.: (55) (71) 3283-8959, Fax: (55) (71) 3283-8894. E-mail - ppgorgsistem@ufba.br

pode ser observada assimetria facial, óssea e (ou) muscular de diferentes graus (TRAWITZKI, 2009).

A terapia fonoaudiológica após traumas de face pode ser indicada, associada tanto aos procedimentos cirúrgicos quanto aos conservadores. Os objetivos da intervenção fonoaudiológica são: aumento da amplitude de abertura de boca, adequação dos movimentos, evitando adaptações nocivas, promoção de simetria da mobilidade e da face, além de estabilidade funcional (PAROLO et al., 2001).

Considerando a relevância desse tema, o objetivo do presente estudo é descrever a contribuição da terapia miofuncional orofacial em paciente acometido por fratura de côndilo mandibular bilateral.

#### Descrição do caso

Trata-se de um relato de caso clínico, com dados da avaliação e descrição das técnicas da terapia fonoaudiológica miofuncional realizadas, bem como os resultados obtidos. Este estudo de caso atende aos procedimentos éticos pertinentes, através do parecer favorável Nº052/2012, emitido pelo Comitê de Ética em Pesquisa do Hospital Universitário Professor Edgar Santos, seguido da assinatura do Termo de Consentimento Livre e Esclarecido pelo responsável legal da criança.

O paciente é sexo masculino, 13 anos, atendido e acompanhado no Serviço de Fonoaudiologia do Ambulatório Prof. Magalhães Neto, anexo do Complexo Hospitalar Universitário Professor Edgar Santos da Universidade Federal da Bahia, no período de dezembro de 2009 até dezembro de 2010.

O menor foi vítima de queda de aproximadamente 03 m (três metros) de altura, tendo como consequência fratura bilateral de côndilo, intracapsular, no lado direito, com deslocamento para medial e extracapsular no lado esquerdo. A avaliação fonoaudiológica constatou: limitação de abertura de boca (16 mm) e protrusão; deflexão para a direita durante a realização dos movimentos mandibulares de abertura e protrusão; movimento de lateralidade mandibular com amplitude reduzida para a direita (3 mm) e para a esquerda (1 mm), além de paresia do músculo depressor do ângulo da boca, do lado esquerdo.

#### METODOLOGIA

A intervenção fonoaudiológica teve como objetivo aumentar a amplitude e proporcionar simetria dos movimentos mandibulares de abertura, protrusão e lateralidade, assim como proporcionar aumento da força do músculo depressor do ângulo da boca, do lado esquerdo.

Foram realizados os seguintes procedimentos, em sessões semanais de terapia miofuncional orofacial, no Ambulatório Prof. Magalhães Neto, visando à assistência fonoaudiológica:

1- Conscientização do paciente acerca das sequelas decorrentes do acidente sofrido e realização das orientações sobre o cuidado com os hábitos parafuncionais e a alimentação.

2- Termoterapia: aplicação do calor úmido sobre a musculatura mastigatória, com ênfase no músculo masseter e na região anterior do músculo temporal.

3-Massageamento de relaxamento e alongamento da musculatura elevadora da mandíbula.

4- Abertura oral passiva.

Realização do movimento de abertura e fechamento oral a partir da altura promovida pelo empilhamento de espátulas na região de dentes molares.

5- Facilitação para a realização dos movimentos de protrusão e lateralidade, especialmente do lado esquerdo, que apresentava maior restrição.

6- Correção da deflexão mandibular durante os movimentos de abertura e de protrusão.

7 - Treino mastigatório, com ênfase especial do lado esquerdo.

8 - Exercício isométrico no músculo depressor do ângulo da boca, lado esquerdo.

#### RESULTADOS

Cabe registrar que a equipe de cirurgia bucomaxilofacial optou por fazer redução cirúrgica do lado esquerdo (fratura extracapsular) e tratamento conservador do lado direito (fratura intracapsular), conforme pode ser constatado na Figura 1.

Através do tratamento fonoaudiológico, foram alcançadas: abertura oral máxima, estável em 40 mm; lateralidade mandibular em 8 mm para a direita e 7 mm para a esquerda; e protrusão mandibular em 04 mm. Esses resultados foram obtidos através de dez sessões semanais de terapia miofuncional orofacial e repetição de todos os procedimentos citados três vezes ao dia, realizados pelo próprio paciente, em casa. Tais movimentos foram conseguidos de forma simétrica, obtendo-se o resgate da função mastigatória e a estabilidade dessa função no padrão bilateral alternado.

Concluídas as sessões semanais de terapia, o paciente passou a ser assistido, quinzenalmente, durante 4 meses, com vistas para supervisão dos movimentos mandibulares excursivos, além da continuidade do treinamento mastigatório e isometria para o músculo depressor do ângulo da boca do lado esquerdo. Por fim, foi dada alta fonoaudiológica assistida ao paciente pelo período 6 meses, enquanto ele persiste sob supervisão da equipe de cirurgia bucomaxilofacial a cada semestre, com vistas para acompanhamento do seu crescimento ósseo.

#### DISCUSSÃO

A definição dos procedimentos a serem realizados frente à fratura condilar ainda é controversa na literatura, embora o tratamento cirúrgico e o conservador apresentem bons resultados funcionais do ponto de vista clínico (BIANCHINI, 2010).

Apesar de as modalidades de tratamento visarem à restauração da função e a prevenção de adaptação nociva, a literatura recomenda o tratamento conservador das fraturas do côndilo mandibular em crianças, pois essa modalidade apresenta resultados funcionais, oclusais e estéticos favoráveis em longo prazo (MEDINA, 2009; LEKVEN et al, 2011).

No caso clínico ora em discussão, foi possível, com o tratamento conservador realizado, alcançar estabilidade funcional satisfatória, corroborando os

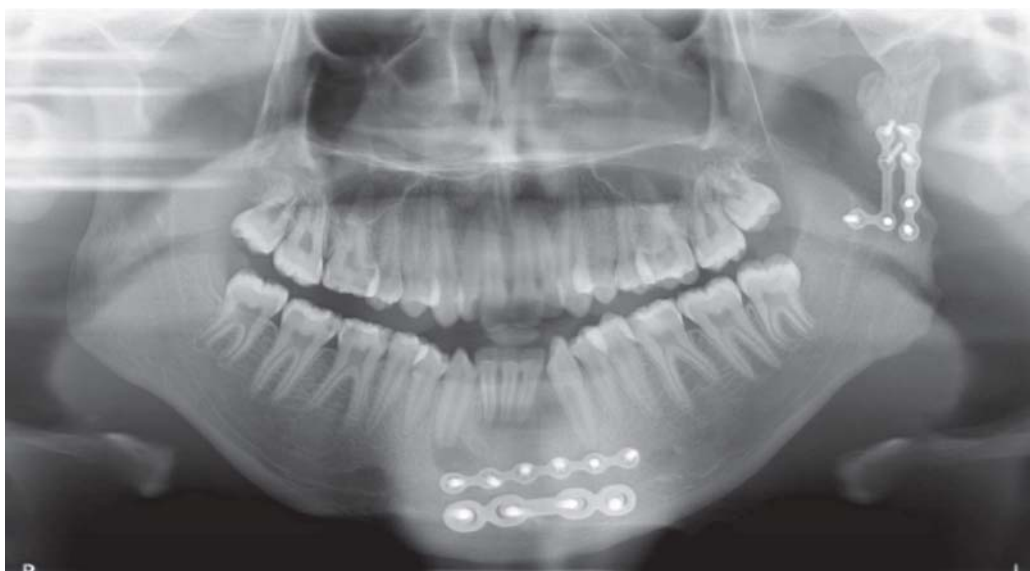


Figura 1 – Radiografia panorâmica pós-cirúrgica

achados de estudos realizados por Murakami et al. (2009), Medina (2009) e Choi et al. (2005).

Os responsáveis por serviços que defendem o tratamento conservador afirmam que ele auxilia no correto posicionamento da mandíbula, proporcionando aumento da dimensão vertical, estimulando o remodelamento do côndilo mandibular e do tecido muscular diretamente relacionado à articulação temporomandibular (MEDINA, 2009).

O paciente em estudo iniciou o tratamento com 16 mm de abertura oral máxima, estabilizando esse movimento em 40 mm, após 10 sessões semanais de terapia miofuncional, ou seja, aproximadamente com 3 meses de tratamento. Murakami et al. (2009) comprovaram, nos pacientes estudados, que os movimentos mandibulares alcançaram 40 mm de abertura oral máxima após 6 meses de tratamento conservador para fratura de côndilo unilateral. Estudo realizado por Bianchini et al. (2004) demonstra que terapia miofuncional é eficaz para alcançar o aumento da amplitude dos movimentos mandibulares e a adequada simetria em 100% dos casos analisados.

O paciente de que trata o presente caso alcançou o aumento satisfatório da abertura oral, da lateralidade mandibular e da protrusão, atingindo valores funcionalmente aceitáveis, vindo a realizar, inclusive, esses movimentos de forma simétrica.

Avaliando o papel do fonoaudiólogo no tratamento de pacientes portadores de anquilose temporomandibular, após o procedimento cirúrgico, a literatura científica registra que a fonoterapia contribui para o restabelecimento da mobilidade, reeducação da musculatura orofacial e restabelecimento das funções estomatognáticas, evitando recidivas. Essas condições foram efetivamente constatadas no presente estudo (BAUTZER et al., 2008).

No caso em pauta, foi pelo fato de o paciente ter apresentado fratura de côndilo bilateral de natureza distinta, que se fez a opção pela realização de duas modalidades de tratamento, ou seja: do lado direito –

fratura intracapsular, com deslocamento para medial –, foi realizado o tratamento conservador, enquanto que, do lado esquerdo – fratura extracapsular –, foi eleito o tratamento cirúrgico. Os resultados favoráveis alcançados com essa definição são discordantes dos pressupostos de Gupta et al. (2012), que afirmam, nos casos em que não haja deslocamento do segmento fraturado ou degeneração, ser mais apropriado o tratamento conservador. Esses autores preconizam ainda que, havendo deslocamento e degeneração – em fraturas unilaterais ou bilaterais –, deve-se realizar o tratamento cirúrgico e, posteriormente, a fisioterapia.

#### CONCLUSÃO

Com base nos resultados obtidos, pode-se afirmar que a opção pela terapia miofuncional é eficaz nos pacientes portadores de fratura de côndilo bilateral submetidos à intervenção cirúrgica e conservadora, simultaneamente, sobretudo em se tratando de indivíduos em fase de crescimento, prevenindo-se, dessa forma, possíveis adaptações nocivas do sistema estomatognático.

#### REFERÊNCIAS

- BAUTZER, A. P. D. et.al. Terapia miofuncional no tratamento de anquilose temporomandibular. *Rev. Soc. Bras. Cir. Craniomaxilofac.*, São Paulo, v. 11, n. 4, p. 151-155, 2008.
- BIANCHINI, E. M. G. et.al. Pacientes acometidos por trauma de face: caracterização aplicabilidade e resultados do tratamento fonoaudiológico específico. *Rev. CEFAC*, São Paulo, v. 6, n. 4, p. 388-395, 2004.
- BIANCHINI, E. M. G. et.al. Terapêutica interdisciplinar para fratura cominutiva de côndilo por projétil de arma de fogo: enfoque miofuncional. *Rev. CEFAC.*, São Paulo, v. 12, n. 5, p. 881-888, 2010.
- AUBI, A. F. et.al. Fraturas do côndilo: métodos de tratamento mais preconizados. *Rev. cir. traumatol. Buco-Maxilo-Fac.*, Recife. v. 1, n. 2, p. 39-45, 2001.
- CHOI, J.; OH, N.; KIM, I. K. A follow-up study of condilar fracture in children. *Int. J. Oral Maxillofac. Surg.*, Copenhagen, n. 34, p. 851-858, 2005.

GUPTA, M. et.al. Analysis of different treatment protocols for fractures of condylar process of mandible. **J. Oral Maxillofac. Surg.**, Philadelphia, n. 70, p. 83-91, 2012.

IWAKI FILHO, L. et al. Tratamento das fraturas de côndilo mandibular: cirúrgico ou conservador? **Rev. Cir. Traumatol. Buco-Maxilo-Fac.**, Recife v. 5, n. 4, p. 17-22, 2005.

LEKVEN, N.; NEPPELBERG, E.; TORNES, K. Long-term follow-up of mandibular condilar fractures in children. **J. Oral Maxillofac. Surg.**, Philadelphia, v. 69, n.11, p. 2853-2859, 2011.

MEDINA, A. C. Functional appliance treatment for bilateral condylar fracture in a pediatric patient. **Pediatr. Dent.**, Chicago, v. 31, n. 5, p. 432- 437, 2009.

MURAKAMI, K. et.al. Changes in mandibular movement and occlusal condition after conservative treatment for condilar

fractures. **J. Oral Maxillofac. Surg.**, Philadelphia, v.67, n.1, p. 83-91, 2009.

PALMA, V. C. et al. Frequência de fraturas faciais em pacientes atendimentos num serviço hospitalar. **Rev. Odontol. Univ. São Paulo.**, Bauru, v. 9, n. 2, p. 121-126, 1995.

PAROLO, A. M. F. et.al. Descrição da aplicabilidade do tratamento fonoaudiológico de fratura condilar em crianças. In: Congresso Brasileiro de Fonoaudiologia, 9., 2001. Guarapari – ES. **Anais...** São Paulo: Sociedade Brasileira de Fonoaudiologia, 2001. p. 10-13.

TRAWITZKI, L. V. V. Avaliação e reabilitação fonoaudiológica nos traumas de face. In: TRAWITZKI, L. V. V. **Interfaces da Medicina, Odontologia e Fonoaudiologia no Complexo Craniofacial.** Barueri - SP: Pró-fono, 2009, p. 333 - 348.