

CROMOBLASTOMICOSE AURICULAR. RELATO DE UM CASO

ACHILÉA LISBOA BITTENCOURT (1), ALBERTO T. LONDERO (2) & JACY A. F. ANDRADE (1)

RESUMO

É apresentado um caso de cromoblastomicose auricular apresentado sob forma de lesão eritemato-escamosa, tendo tido o diagnóstico clínico de eczema. Os AA discutem sobre a raridade desta localização e aspecto clínico. Embora os poucos casos relatados de cromoblastomicose auricular tenham sido causados pela *Fonsecaea pedrosoi*, neste o agente etiológico foi a *Phialophora verrucosa*.

UNITERMOS: Cromoblastomicose; Micoses subcutâneas; Fungos demaciáceos; Lesão auricular.

INTRODUÇÃO

Cromoblastomicose, designação coletiva de infecções subcutâneas causadas por seis espécies de fungos demaciáceos, é caracterizada pela presença de corpos muriformes nos tecidos do hospedeiro. O corpo muriforme é elemento com septo em dois planos, paredes espessas e acastanhadas, medindo 6 a 12 µm de diâmetro. Esse elemento é visto isolado ou em meio a grupo de células semelhantes, porém não septadas ou com septação única.

No Brasil, a cromoblastomicose tem sido causada por *Fonsecaea pedrosoi* na maioria absoluta dos casos¹⁰. Raramente tem tido como agentes *Fonsecaea compacta*¹², *Phialophora verrucosa*¹⁰, *Rhinochrysiella aquaspersa*¹² ou, mais recentemente, *Exophiala jeanselmi* e *E. castellanii*¹⁵. As lesões usualmente situam-se nos membros inferiores, menos frequentemente nos membros superiores, raramente na região glútea ou face². Excepcionalmente, têm sido observadas lesões no tronco, pescoço, nariz, pálpebra e orelha^{2, 3, 9, 10},

13, 16. Isso justifica a apresentação de novo caso desta micose de localização auricular.

RELATO DO CASO

Em julho de 1992, o paciente, branco, com 66 anos de idade, residente em Plataforma, Bahia, procurou atendimento médico por lesão do pavilhão auricular esquerdo. A lesão, iniciada há três anos, quando trabalhava em serraria, era pruriginosa, eritematosa e com discreto edema. Devido ao diagnóstico de eczema, usou medicação tópica. Ao exame físico, observaram-se edema e eritema em todo o pavilhão auricular e, na superfície do helix, áreas escamosas e diminutas exulcerações. Foi feita uma biópsia e nos cortes histológicos de H & E havia discreta hiperplasia pseudocarcinomatosa com hiperqueratose, exocitose, espongirose, degeneração hidrópica da basal e abscessos intra-epidérmicos, alguns contendo também células gigantes multinucleadas. A derme apresentava infiltração mononuclear densa e difusa, ao lado de abscessos de neutrófilos e de

(1) Serviço de Anatomia Patológica e Clínica de Doenças Infecciosas e Parasitárias do Hospital Prof. Edgard Santos, Faculdade de Medicina da Universidade Federal da Bahia.

(2) Pesquisador do Conselho Nacional de Pesquisas (CNPq), Universidade Federal de Santa Maria, Rio Grande do Sul.

Endereço para correspondência: Achiléa L. Bittencourt, Hosp. Prof. Edgard Santos. UFBA, Serviço de Anatomia Patológica. Rua Augusto Viana s/n, Canela, 40.110-160 Salvador - Bahia, Brasil.

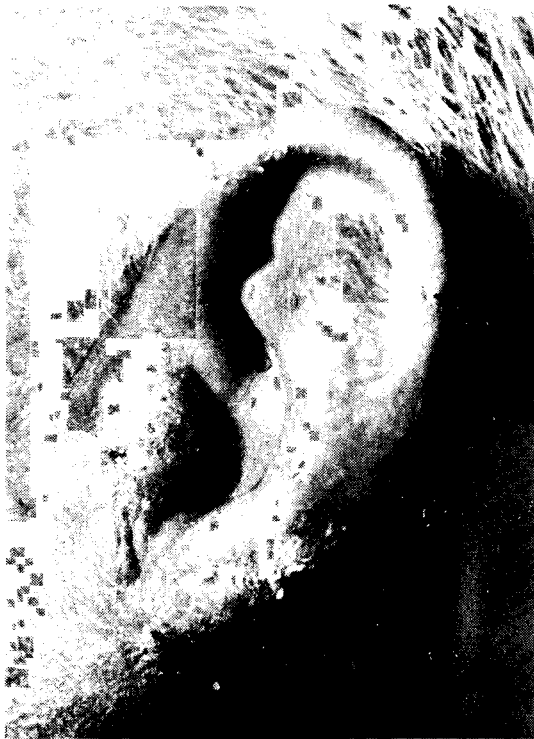

Fig. 1 - O pavilhão auricular apresenta, difusamente, lesão eritemato-descarnativa.

reação granulomatosa com células gigantes e epitelióides (Fig. 2). Algumas células gigantes continham elementos globosos, de paredes espessas e acastanhadas com septação única ou dupla. Material obtido do raspado das ulcerações, inoculado em meio de Sabouraud-dextrose-agar, deram crescimento a fungo demaciaceo. Cultivos em lâmina evidenciaram tratar-se de *P. verrucosa*. Foram feitas várias tentativas terapêuticas com melhora da lesão, mas não se obteve cura.

COMENTÁRIOS

A cromoblastomicose acomete preferentemente a rurícolas. As lesões situam-se usualmente nas partes do corpo mais expostas a traumatismo, ocasião em que, o fungo sapróbio em natureza, é inoculado no hospedeiro.

Nas áreas endêmicas em que o agente é *F. pedrosoi*, com exceção do Japão, as lesões localizam-se comumente nos membros inferiores⁷. Em duas séries de casos brasileiros foram obser-

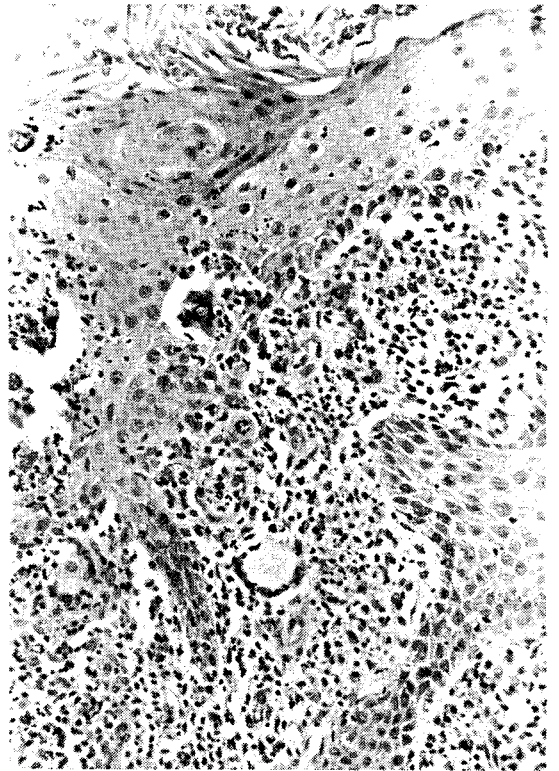


Fig. 2 - Há discreta hiperplasia pseudo-carcinomatosa ao lado de exocitose e de abscessos intra-epidérmicos, um deles com célula gigante multinucleada. Na derme, vê-se denso e difuso infiltrado mononuclear com reações granulomatosas. IIE, X 192. Inset. Célula gigante com elementos fúngicos. HE, X 400.

vados: lesões dos membros inferiores em 80 e 90 por cento dos pacientes; membros superiores em 13,5 e 17 por cento; face em 2,7 e 0 por cento; outras localizações (tronco, região glútea, nariz, orelha e pálpebra) em 3,8 e 4,1 por cento, respectivamente^{2, 10}.

Cromoblastomicose auricular constitui raridade em séries de casos publicados: 1 em 259 no Brasil e 1 em 204 no Japão^{2, 6}. Têm sido também raros os relatos de casos isolados desta micose com essa localização: um no Japão, um nos Estados Unidos e um em Cuba^{5, 8, 11}. Além desses, a fotografia de lesão sífilóide de cromoblastomicose no pavilhão auricular e face lateral do pescoço ilustra monografia sobre a micose¹. Em todos esses casos, o agente foi *F. pedrosoi*, a lesão não era sugestiva e o diagnóstico foi achado casual.

O presente caso documenta que a *P. verrucosa* também pode ser responsável por esta localização. Ao contrário do que se vê com frequência na cromoblastomicose, neste caso a hiperplasia epidérmica foi discreta e por isso a lesão não apresentou o aspecto verrucoso tão característico da cromoblastomicose. A presença de intensas espongiose e exocitose com microabscessos epidérmicos foram certamente responsáveis pelo aspecto eczematoso da lesão.

Dentre as micoses subcutâneas, o acometimento do pavilhão auricular é frequente na lobomicose e ocasional na esporotricose e cromoblastomicose^{4, 14}.

SUMMARY

Auricular chromoblastomycosis: Case report

It is presented a case of auricular chromoblastomycosis mimicking an eczematous lesion. The authors refer the rarity of this localization. All reported cases of auricular chromoblastomycosis have been caused by *Fonsecaea pedrosoi* but in the present case the etiologic agent was *Phialophora verrucosa*.

AGRADECIMENTOS

Os autores agradecem a Srta. Irani Abreu pelo trabalho da datilografia e computação.

REFERÊNCIAS BIBLIOGRÁFICAS

1. AL-DOORY, Y. - *Chromomycosis*. Missoula, Montana, Mountain Press., 1972.
2. AZULAY, R.D. & AZULAY, J.D. - Einige Betrachtungen zur Chromoblastomykose: Bericht über einen 5 Fall von Chromoblastomykose in der Glutaalregion. *Hautarzt*, 10: 459-463, 1959.
3. BELFORT, E.; DILLON, N.; LACAZ, C.S. & SAMPAIO, S.A.P. - Cromomicose primitiva da face e pescoço. *Rev. Hosp. Clin. Fac. Med. S. Paulo*, 15: 352-358, 1960.
4. COX, R.L. & RELLER, B. - Auricular sporothricosis in a brick mason. *Arch. Derm.*, 115: 1229, 1979.
5. DUQUE, M.S.; SIMON, R.D.; MARINEZ, R.G. & LINCHETA, F.L. - Cromomicosis de localización poco usual. Presentación de dos casos. *Rev. cuba. Med. trop.*, 41: 93-101, 1989.
6. FUKUSHIRO, R. - Some considerations on infections by dematiaceous fungi with special regard to chromomycosis. *J. med. Mycol.*, 18: 398-421, 1977.
7. FUKUSHIRO, R. - Chromomycosis in Japan. *Int. J. Derm.*, 22: 221-229, 1983.
8. IWATSU, T.; TAKANO, M. & OKAMOTO, S. - Auricular Chromomycosis. *Arch. Derm.*, 119: 88-89, 1983.
9. LACAZ, C.S.; HUERTADO, J.M.C. & JOHNSTON, M.J. - Derrmatite verrucosa cromoparasitária. Registro de um caso de localização no dorso. *Hospital (Rio de J.)*, 70: 825-830, 1966.
10. LONDERO, A.T. & RAMOS, C.D. - Cromoblastomicose no interior do Estado do Rio Grande do Sul. *An. bras. Derm.*, 64: 155-158, 1989.
11. MOORE, M.; COOPER, Z.K. & WEISS, R.S. - Chromomycosis (Chromoblastomycosis). Report of two cases. *J. Amer. med. Ass.*, 122: 1237-1243, 1943.
12. OLIVEIRA, R.G.; RESENDE, M.A.; LOPES, C.F. & CISALPINO, E.O. - Identificação de agentes de cromomicose. *An. bras. Derm.*, 52: 1-5, 1977.
13. RAMOS E SILVA, J. - Cromomicose extra-podal. *Hospital (Rio de J.)*, 60: 227-239, 1961.
14. RODRIGUEZ-TORO, G. - Lobomycosis. *Int. J. Derm.*, 32: 324-332, 1993.
15. QUEIROZ-TELLES F.; WANKE, B.; MONTEIRO, P.C.F. et al. - Chromoblastomycosis caused by different species of *Exophiala*. In: FUNGAL DIMORPHISM. SYMPOSIUM ON TOPICS IN MYCOLOGY, 4º, England, University of Cambridge, 1992. *Abstracts*. p. 283.
16. ZAROR, L.; FISCHMAN, O.; PEREIRA, C.R. et al. - A case of primary nasal chromoblastomycosis. *Mykosen*, 30: 468-471, 1986.

Recebido para publicação em 30/11/1993
Aceito para publicação em 04/02/1994