

Avaliação histológica e imuno-histoquímica da colonização vaginal por *Leptospira* em vacas com fluido vaginal positivo à PCR*

Fernanda Santana Oliveira¹, Daiana de Oliveira², Emanuel Ferreira Martins Filho³, Federico Costa⁴, Paula Ristow⁵, Melissa Hanzen Pinna⁶⁺ e Walter Lilenbaum⁷

ABSTRACT. Oliveira F.S., de Oliveira D., Martins Filho E.F., Costa F., Ristow P., Pinna M.H. & Lilenbaum W. [**Histological and immunohistochemical evaluation of *Leptospira* vaginal colonization in cows with vaginal fluid positive to PCR.**] Avaliação histológica e imuno-histoquímica da colonização vaginal por *Leptospira* em vacas com fluido vaginal positivo à PCR. *Revista Brasileira de Medicina Veterinária*, 38(Supl.1):163-167, 2016. Programa de Pós-Graduação Ciência Animal nos Trópicos, Universidade Federal da Bahia, Avenida Ademar de Barros, 500, Ondina, Salvador, BA 40170-110, Brasil. E-mail: melissahp@ufba.br

Leptospirosis in cattle is characterized by causing significant economic losses due to reproductive problems as well as drop in production of meat and milk. Subsequent abortion may be caused by the persistence of the agent in the reproductive tract and thus become a possible transmission source. This study aimed to investigate through histological and immunohistochemical evaluation the vaginal colonization of cows with polymerase chain reaction (PCR) detection of leptospiral DNA in vaginal fluid. The experiment was conducted in two stages: the first identified carrier animals from the PCR in vaginal fluid samples, urine and kidney belonging to 147 cows for the slaughterhouse under official inspection in the state of Rio de Janeiro. The second performed histological processing of vaginal fragments of animals with vaginal fluid positive to PCR, using hematoxylin-eosin (HE) and immunohistochemistry (IHC) techniques. Of the 147 vaginal fluid samples analyzed, 28% (41/147) were positive in PCR and formed the working group for histological analysis. It is emphasized that from these samples, 82.92% (34/41) had the presence of leptospiral DNA in urine and/or kidney, while 17.08% (7/41) were negative for PCR of urine and/or kidney. Nor pathological changes consistent with *Leptospira* infection and neither the bacteria were identified in the vaginal epithelium through HE and immune-histochemical techniques. Thus, although we found molecular evidence for the presence of leptospiral DNA in vaginal fluid of carrier ani-

*Recebido em 21 de março de 2016.

Aceito para publicação em 9 de maio de 2016.

¹ Médica-veterinária, MSc. Programa de Pós-Graduação em Medicina Veterinária (Clínica e Reprodução Animal) (PPGMV), Universidade Federal Fluminense (UFF), Rua Vital Brasil, 64, Santa Rosa, Niterói, RJ 24320-340. E-mail: fnandaoliveira@gmail.com

² Bióloga, MSc. Centro de Pesquisa Gonçalo Moniz/FIOCRUZ, Rua Waldemar Falcão, 121, Bairro Candeal, Salvador, BA 40296-710. E-mail: daisoliveira@hotmail.com

³ Médico-veterinário, DSc. Escola de Medicina Veterinária e Zootecnia, Universidade Federal da Bahia (UFBA), Av. Ademar de Barros, 500, Ondina, Salvador, BA 40170-110. E-mail: gugaossa@gmail.com - Pós-doutorando PNPd/CAPEs.

⁴ Biólogo, DSc. Instituto de Saúde Coletiva, UFBA, Rua Basílio da Gama, s/n, Canela, Salvador, BA 40110-040. E-mail: fcosta2001@gmail.com

⁵ Médica-veterinária, DSc. Instituto de Biologia, UFBA, Rua Barão de Jeremoabo, 147, Ondina, Salvador, BA 40170-290. E-mail: paularistow3@gmail.com

⁶ Médica-veterinária, DSc. Escola de Medicina Veterinária e Zootecnia, UFBA, Av. Ademar de Barros, 500, Ondina, Salvador, BA 40170-110.

+Autor para correspondência, E-mail: melissahp@ufba.br

⁷ Médico-veterinário, DSc. PPGMV, Universidade Federal Fluminense, Rua Vital Brasil, 64, Santa Rosa, Niterói, RJ 24320-340. E-mail: mipwalt@vm.uff.br

mals, the presence of the agent in the vagina or changes compatible with infection were not verified. We believe that further studies are needed to assess colonization by *Leptospira* in the genital tract of cows.

KEY WORDS. Leptospirosis, genital tract, molecular diagnosis, bovines.

RESUMO. A leptospirose nos bovinos é caracterizada por determinar perdas econômicas significativas devido a problemas de caráter reprodutivo além de queda na produção de carne e leite. Os abortamentos subsequentes podem ser ocasionados pela persistência do agente no trato reprodutivo, tornando-se, conseqüentemente, uma possível fonte de transmissão de leptospirosas. O presente estudo objetivou investigar, através de avaliação histológica e imunohistoquímica, a colonização vaginal de vacas com reação em cadeia da polimerase (PCR) anti-*Leptospira* positiva no fluido vaginal. O estudo foi conduzido em duas etapas: a primeira identificou os animais portadores a partir da PCR em amostras de fluido vaginal, urina e rim pertencentes a 147 vacas destinadas ao abate comercial em matadouro, sob inspeção oficial, no estado do Rio de Janeiro. Na segunda etapa foi realizado o processamento histológico de fragmentos vaginais dos animais com fluido vaginal positivo à PCR utilizando as técnicas de hematoxilina-eosina (HE) e imunohistoquímica (IHQ). Das 147 amostras de fluido vaginal analisadas, 28% (41/147) apresentaram positividade na PCR e constituíram o grupo de trabalho para as análises histológicas. Ressalta-se que destas amostras, 82,92% (34/41) apresentaram também a presença de DNA leptospírico na urina e/ou rim, enquanto que 17,08% (7/41) foram negativos à PCR de urina e/ou rim. Não foram identificadas alterações patológicas vaginais compatíveis com a infecção por leptospirosas nem se verificou a presença da bactéria no epitélio vaginal através das técnicas de HE e IHQ, respectivamente. Desta forma, apesar da evidência molecular da presença de DNA leptospírico no fluido vaginal de animais carreadores, aparentemente, o agente não coloniza a mucosa vaginal. Acreditamos que futuros estudos sejam necessários para avaliar a colonização por leptospirosas em diversos locais do trato genital de vacas.

PALAVRAS-CHAVE. Leptospirose, trato genital, diagnóstico molecular, bovinos.

INTRODUÇÃO

A leptospirose é uma importante zoonose bacteriana causada por espiroquetas do gênero *Leptospira* (Ellis 2015). Em criações de bovinos, a disseminação leptospírica é caracterizada principalmente

pela presença de animais doentes ou portadores assintomáticos que eliminam a bactéria pela urina, fluido vaginal, através de fetos abortados e placentas, mantendo a doença como endêmica na propriedade (Azizi et al. 2014, Hashimoto et al. 2012). O isolamento de *Leptospira* sp. do trato genital de touros naturalmente infectados revela ser este um importante sítio de infecção, além de sugerir a possibilidade de transmissão venérea (Dhaliwal et al. 1996). A transmissão vertical tem sido demonstrada através da presença de leptospirosas em fetos abortados, utilizando-se as técnicas de imunohistoquímica (Orlando et al. 2014) e isolamento bacteriano (Monte et al. 2015, Langoni et al. 1999).

Recentemente foi relatado o isolamento de *Leptospira borgpetersenii* serovar Hardjo do útero de ovinos (Arent et al. 2013) e *Leptospira interrogans* serovar Hardjo a partir do fluido vaginal de uma ovelha sem alterações clínicas (Director et al. 2014), abrindo-se uma nova possibilidade de sítio de infecção. Sendo assim, o presente estudo teve por objetivo a investigação da colonização vaginal através de avaliação histológica e imunohistoquímica em vacas com prévia detecção de DNA leptospírico no fluido vaginal.

MATERIAL E MÉTODOS

Considerações éticas e amostras

O presente estudo foi aprovado no Comitê de Ética no Uso de Animais (CEUA) da Universidade Federal Fluminense sob o nº 210/2012 e conduzido no período 2013-2014. Seguindo uma amostragem de conveniência foram estudadas amostras provenientes de 147 fêmeas bovinas encaminhadas para abate em matadouro-frigorífico, sob fiscalização estadual, no município de Três Rios, Rio de Janeiro, Brasil. Em seguida foi realizada a colheita, durante a linha de abate, de urina (por meio de cistocentese) e de um rim para realização de provas histológicas e/ou moleculares. Amostras de fluido vaginal foram obtidas com o auxílio de *swab* comercial estéril e, em seguida, foram acondicionadas em tubo estéril contendo 2 ml de solução tampão fosfato salina (PBS) pH 7,2, e mantidas sob refrigeração até o processamento laboratorial. Adicionalmente, as amostras foram homogeneizadas em centrífuga do tipo vórtex e alíquotadas. Em seguida, foram colhidos dois fragmentos de vagina, medindo 2,0 x 2,0 cm cada, armazenados em tubo Falcon estéril, fixados em formol a 10% neutro tamponado com fosfato e processados pelas técnicas rotineiras de inclusão em parafina. As secções histológicas de 2 µm foram cortadas de forma sequencial e, posteriormente,

coradas pela técnica de hematoxilina-eosina e submetidas à técnica de imuno-histoquímica.

PCR

Para a PCR visando a detecção do gene *LipL32* em amostras de fluido vaginal, urina e rim utilizou-se o kit Wizard SV Genomic DNA Purification System® (Promega, Madison, EUA) para extração do DNA e foram empregados os primers LipL32-45F (5'-AAG CAT TAC CGC TTG TGG TG-3') e LipL32-286R (5'-GAA CTC CCA TTT CAG CGA TT-3') (Stoddard et al. 2009) seguindo protocolo publicado recentemente (Hamond et al. 2014).

Histotecnologia

As secções histológicas de 2 µm foram inicialmente coradas pela técnica da Hematoxilina-Eosina (Luna 1968).

Para a imunohistoquímica anti-*L. interrogans* (IHQ), utilizamos o protocolo descrito por Haake e colaboradores (2000), com as seguintes modificações: foram realizadas secções histológicas com 2 µm de espessura. O bloqueio de ligações inespecíficas foi realizado através de duas incubações com *Bovine Serum Albumin* (BSA) (Sigma®) 1%. Seguiu-se, então, a incubação com o anticorpo primário (Anti-*LipL32* e soro controle negativo de coelho) diluídos a 1:5000 em BSA 1%. Após essa etapa os cortes foram incubados com anticorpo secundário (*Biotinylated Second Ab*) do kit *Histostain Invitrogen*®, com posterior incubação com streptavidina-peroxidase. As reações foram reveladas pelo sistema cromatográfico DAB (Kit DAB Invitrogen). Os controles positivos utilizados nas reações foram de rim de *Rattus norvegicus* naturalmente infectado com leptospiros, oriundos do Centro de Pesquisas Gonçalo Moniz, FIOCRUZ/BA.

RESULTADOS

Das 147 amostras de fluido vaginal analisadas, 28% (41/147) tiveram positividade na PCR e constituíram o grupo de trabalho para as análises histológicas e imunohistoquímicas (Figura 1). Ressalta-se

que destas amostras, 82,92% (34/41) apresentavam presença de DNA leptospírico na urina e/ou rim, enquanto 17,08% (7/41) foram negativos à PCR de urina e/ou rim.

Na análise histopatológica foi observado discreto infiltrado inflamatório mononuclear linfocitário em 20/41 (48,8%) amostras de vagina, sendo as demais 21 (51,2%) sem alterações dignas de nota (Figura 2).

Com relação à imunohistoquímica, não foram observadas quaisquer estruturas sugestivas da presença de leptospiros nas 41 amostras vaginais analisadas. No entanto, o controle utilizado apresentou positividade, o que validou a técnica aplicada (Figura 3).

Como controle complementar, foram incluídos nas análises cortes histológicos de animais com fluido vaginal negativo à PCR, porém, com urina e/ou rins apresentando positividade à mesma. Contudo, não foram observadas alterações histológicas e presença de *Leptospira* usando a técnica de IHQ nas amostras analisadas.

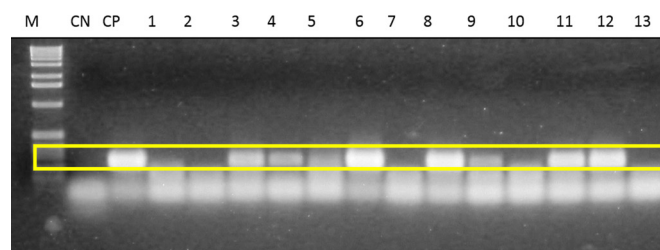


Figura 1. Fotografia do gel de eletroforese das amostras de fluido vaginal submetidas a PCR. M- Marcador de peso molecular "φX174" (GE LifeSciences); CN- Controle Negativo da PCR (água DEPC); CP- Controle positivo (2.4 ng DNA de *Leptospira interrogans* Copenhageni cepa L1-130); 1-13 amostras testadas de fluido vaginal de vacas. Em amarelo, ressaltam-se as bandas amplificadas de 240 pares de bases.

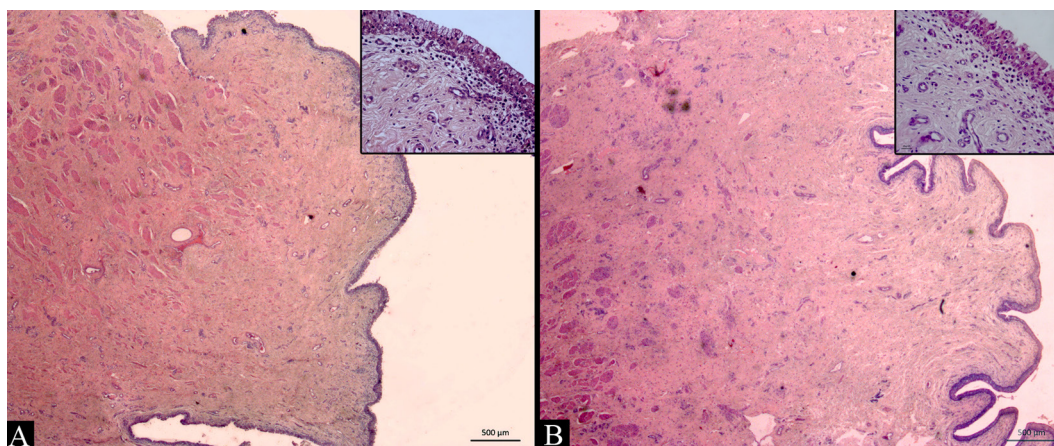


Figura 2. Fotomicrografia de vagina de bovino sem alterações histopatológicas, HE. (A) Animal com resultado negativo para a PCR anti-*Leptospira* de fluido vaginal e (B) Animal com resultado positivo para a PCR anti-*Leptospira* de fluido vaginal. Nos respectivos detalhes, observa-se mucosa constituída por epitélio pavimentoso estratificado, lâmina própria composta de tecido conjuntivo fibrovascular, com presença de células mononucleares residentes.

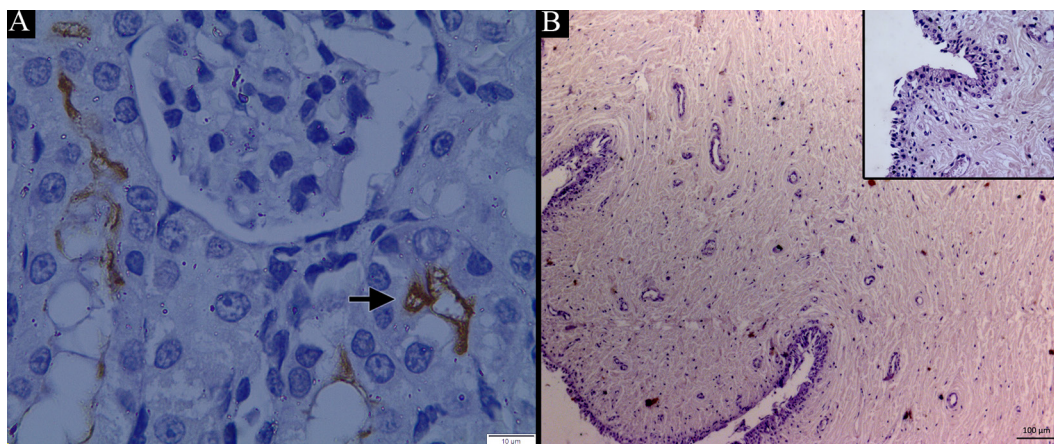


Figura 3. Secção renal de *Rattus norvegicus* apresentando túbulos positivamente marcados por imunohistoquímica anti-*LipL32* (A). Evidenciam-se leptospiras na luz dos túbulos renais (seta). Secção de vagina de bovina negativa à imunohistoquímica anti-*LipL32* e positiva à PCR de fluido vaginal (B).

DISCUSSÃO

Dadas as evidências da literatura da presença eventual de leptospiras no fluido vaginal de animais infectados (Director et al. 2014), no presente estudo objetivamos avaliar a possível colonização vaginal por leptospiras em vacas assintomáticas para a leptospirose, oriundas de matadouro. A triagem inicial dos animais foi realizada por PCR do fluido vaginal, buscando a amplificação do gene *LipL32*, presente em todas as espécies patogênicas de leptospiras, e não nas espécies saprófitas (Stoddard et al. 2009). A partir dos animais com fluido vaginal positivo, realizou-se estudo histológico e imunohistoquímico de fragmentos de vagina, buscando-se avaliar lesões indicativas do processo infeccioso e identificar o agente etiológico, respectivamente.

Por meio da PCR, foi possível a detecção de DNA de leptospiras patogênicas em 28% (41/147) das amostras de fluido vaginal de bovinos, corroborando com os achados de Lilenbaum et al. (2008) e Director et al. (2014), que, pela mesma técnica molecular, demonstraram positividade em fluido vaginal de pequenos ruminantes naturalmente infectados. A PCR-*LipL32* tem sido amplamente usada para o diagnóstico molecular de animais portadores, os quais são considerados fonte de propagação da doença nos rebanhos (Mayer-Scholl et al. 2011, Martins et al. 2013, Hamond et al. 2014). A utilização desta técnica contribui de forma significativa para a detecção de carreadores e o desenvolvimento de estratégias de prevenção e controle em rebanhos com desordens reprodutivas.

A investigação da colonização vaginal por leptospiras, no entanto, não demonstrou positividade para o anticorpo anti-*LipL32* pela técnica imunohistoquímica, não havendo, portanto, a evidencia-

ção de leptospiras. A IHQ é uma técnica sensível e tem sido utilizada para detecção de leptospiras em diferentes tecidos de animais (Santos et al. 2015). Entretanto, *Leptospira* pode se apresentar com organismos isolados e distribuição heterogênea em alguns tecidos, por exemplo: glândula mamária de ratos, dificultando a sua identificação (de Oliveira et al. 2016). Cabe ressaltar que os resultados discordantes de fluido vaginal positivo à PCR-*LipL32* e fragmento histológico vaginal negativo à IHQ anti-*LipL32*, sugerem a negatividade deste órgão para a colonização por leptospiras, visto que o fluido vaginal é uma descarga uterina. Alternativamente, tais resultados podem indicar também contaminação do canal vaginal por urina (Director et al. 2014), apesar dos cuidados adotados no momento da coleta do fluido vaginal. Futuros estudos avaliando a colonização por *Leptospira* no útero, são necessários para esclarecer a transmissão sexual.

Dentre os animais com fluido vaginal positivo à PCR, 48,8% apresentaram discreto e focal infiltrado inflamatório de mononucleares. Embora a presença de infiltrado inflamatório possa acompanhar a infecção leptospírica (Orlando et al. 2014), as exíguas alterações de cunho inflamatório observadas na HE não são compatíveis com a infecção leptospírica, sendo portanto, na ausência de lesões adicionais, consideradas inespecíficas.

A proteção vaginal contra a colonização de microrganismos potencialmente patogênicos ou não, é realizada por meio de componentes locais de origem imunológica (Daher et al. 2010, Gonçalves et al. 2014). Em casos de injúria ocorre o desenvolvimento de resposta imune, podendo ser esta local e/ou sistêmica, com a potencial produção de anticorpos da classe IgA, secretados pelo tecido linfóide associado à submucosa (Dharliwal et al. 1996).

Podendo este mecanismo de defesa, estar associado à não manutenção dessa bactéria na vagina de vacas. Ademais, deve-se considerar que não foi realizada citologia da vaginal para determinação da fase do ciclo estral nos animais estudados, pois é sabido que a mucosa, a depender da influência hormonal, pode sofrer alterações no seu microambiente incluindo aporte celular local.

Desta forma, apesar da evidência molecular da presença de DNA leptospírico no fluido vaginal de animais carreadores, não foi verificada a presença do agente na vagina ou ainda alterações preditoras de infecção. Acreditamos que futuros estudos sejam necessários para avaliar a colonização por leptospiras em outros sítios do trato genital de fêmeas bovinas.

Independente da colonização tecidual, identificamos fêmeas bovinas assintomáticas com fluido vaginal positivo para a presença de DNA de leptospiras patogênicas. Desta forma, acreditamos que este estudo tem importante papel de alertar sobre a possibilidade de transmissão venérea deste patógeno causador de enfermidade do trato reprodutivo de bovinos.

CONCLUSÃO

Neste estudo detectamos a presença de DNA leptospírico no fluido vaginal de vacas, sugerindo possibilidade de transmissão venérea da leptospirose. Não foram visualizadas leptospiras no epitélio vaginal utilizando a técnica de Imunohistoquímica.

Agradecimentos. Os autores agradecem a Camila Hamond, Gabriel Martins e Ana Paula Loureiro (UFF) e à FAPERJ, CNPq e CAPES.

REFERÊNCIAS

- Arent Z., Frizzell C., Gilmore C., Mackie D & Ellis W.A. Isolation of leptospire from genital tract of sheep. *Veterinary Record*, 173:582-583, 2013.
- Azizi S., Kheirandish R. & Rahimi E. Comparison of polymerase chain reaction and Warthin-Starry techniques to detect *Leptospira* spp. in kidneys of slaughtered cattle. *Onderstepoort Journal of Veterinary Research*, 81:1-6, 2014.
- Daher E.F., Abreu K.L.S. & Junior G.B.S. Insuficiência renal aguda associada a leptospirose. *Jornal Brasileiro de Nefrologia*, 32:408-415, 2010.
- de Oliveira D., Figueira C.P., Zhan L., Pertile A.C., Pedra G.G., Gusmão I.M., Wunder Jr E.A., Rodrigues G., Ramos E.A.G., Ko A.I., Childs J.E., Reis M.G. & Costa F. *Leptospira* in breast tissue and milk of urban Norway rats (*Rattus norvegicus*). *Journal Epidemiology and Infection*, 2016. [No prelo]
- Dhaliwal G.S., Murray R.D. & Dobson H. Presence of antigen and antibodies in serum and genital discharges of heifers after experimental intrauterine inoculation with *Leptospira interrogans* serovar Hardjo. *Research in Veterinary Science*, 60:157-162, 1996.
- Director A., Penna B., Harmond C., Loureiro A.P., Martins G., Medeiros M.A. & Lilenbaum W. Isolation of *Leptospira interrogans* Hardjoprajitno from vaginal fluid of a clinically healthy ewe suggests potential for venereal transmission. *Journal of Medical Microbiology*, 63:1234-1236, 2014.
- Ellis W.A. Animal leptospirosis, p.99-137. In: Adler B. (Ed.), *Current Topics in Microbiology and Immunology*, 2015. v. 387. Springer, Berlin Heidelberg.
- Gonçalves L.M.F., Carvalho S.M., Campos A.P., Carneiro M.S., Silva E.R.D.F.S., Costa F.A.L. & Castro V. O papel de imunoglobulinas na nefropatia da leptospirose em suínos. *Pesquisa Veterinária Brasileira*, 34:509-514, 2014.
- Haake D.A., Chao G., Zuercher R.L., Jeanne K., Barnett D., Mazel M., Matsunaga J., Levett N., Bolin C.A., Barnett J.K. & Levett P.N. The Leptospiral major outer membrane protein LipL32 is a lipoprotein Expressed during mammalian infection. *Infection and Immunity*, 68:2276-2285, 2000.
- Hamond C., Martins G., Loureiro A.P., Pestana C., Lawson-Ferreira R., Medeiros M.A. & Lilenbaum W. Urinary PCR as an increasingly useful tool for an accurate diagnosis of leptospirosis in livestock. *Veterinary Research*, 38:81-85, 2014.
- Hashimoto V.Y., Dias J.A., Spohr K.A., Silva M.C.P., Andrade M.G.B., Muller E.E. & Freitas J.C. Prevalência e fatores de risco associados à *Leptospira* spp. em rebanhos bovinos da região centro-sul do estado do Paraná. *Pesquisa Veterinária Brasileira*, 32:99-105, 2012.
- Langoni H., de Souza L.C., da Silva A.V., Luvizotto M.C., Paes A.C. & Lucheis S.B. Incidence of leptospiral abortion in Brazilian dairy cattle. *Preventive Veterinary Medicine*, 40:271-275, 1999.
- Lilenbaum W., Varges R., Brandão F.Z., Cortez A., De Souza S.O., Brandão P.E., Richtzenhain L.J. & Vasconcelos S.A. Detection of *Leptospira* spp. in semen and vaginal fluids of goats and sheep by polymerase chain reaction. *Theriogenology*, 69:837-842, 2008.
- Luna L.G. *Manual of histologic staining methods of the Armed Forces Institute of Pathology*. McGraw Hill, New York, 1968. 258p.
- Martins G. & Lilenbaum W. The panorama of animal leptospirosis in Rio de Janeiro, Brazil, regarding the seroepidemiology of the infection in tropical regions. *BMC Veterinary Research*, 9:237, 2013.
- Mayer-Scholl A., Draeger A., Luge E., Ulrich R. & Nöckler K. Comparison of two PCR systems for the rapid detection of *Leptospira* spp. from kidney tissue. *Current Microbiology*, 62:1104-1106, 2011.
- Monte L.G., Ridieri K.F., Jorge S., Oliveira N.R., Hartwig D.D., Amaral M.G., Hartleben C.P. & Dellagostin O.A. Immunological and molecular characterization of *Leptospira interrogans* isolated from a bovine foetus. *Comparative Immunology, Microbiology & Infectious Diseases*, 40:41-45, 2015.
- Orlando D.R., Costa R.C., Abreu R.V.S., Abreu C.C., Nokagaki K.Y.R., Wouters A.T.B., Raymundo D.L. & Varaschin M.S. Caracterização morfológica e imuno-histoquímica de lesões em casos de aborto bovino bacteriano e viral no sul de Minas Gerais. *Pesquisa Veterinária Brasileira*, 34:974-980, 2014.
- Santos A.A.N., Figueira C.P., Reis M.G., Costa F. & Ristow P. Heterogenic colonization patterns by *Leptospira interrogans* in *Rattus norvegicus* from urban slums. *Brazilian Journal of Microbiology*, 46:1161-1164, 2015.
- Stoddard R.A., Gee J.E., Wilkins P.P., McCaustland K. & Hoffmaster A.R. Detection of pathogenic *Leptospira* spp. through TaqMan polymerase chain reaction targeting the *LipL32* gene. *Diagnostic Microbiology and Infectious Disease*, 64:247-255, 2009.