

Aspectos morfológicos da orofaringe em diferentes padrões esqueléticos

Morphological aspects of the oropharynx in different skeletal patterns

Milena Barreto Arruda Cabral¹, Ieda Maria Crusó Rebelo², Adelmir Souza-Machado³

¹Doutoranda do Programa de Pós-Graduação em Processos Interativos dos Órgãos e Sistemas. UFBA; ²Professora Adjunta da Faculdade de Odontologia. UFBA; ³Professor Adjunto do Instituto de Ciências da Saúde e do Programa de Pós-Graduação em Processos Interativos dos Órgãos e Sistemas. UFBA.

Resumo

Introdução: Variações anatômicas craniofaciais e no espaço aéreo são fatores etiológicos importantes na obstrução das vias aéreas superiores, o que pode ocasionar distúrbios respiratórios do sono, como a Síndrome da Apneia Obstrutiva do Sono (SAOS). Indivíduos que apresentam padrão esquelético de classe II, com retrusão mandibular, apresentam menores dimensões do espaço aéreo, quando comparados a indivíduos com padrão de classe I. **Objetivo:** comparar o volume e a mínima área axial da orofaringe de indivíduos saudáveis com padrão esquelético de classe II e com padrão de classe I, por meio de tomografias computadorizadas de feixe cônico (TCFC). **Metodologia:** Para este estudo, foram utilizadas 42 imagens de TCFC crânio total de adultos saudáveis, que pertenciam ao acervo do curso de Especialização em Ortodontia e Ortopedia Facial, da Faculdade de Odontologia da UFBA, que seguiram os critérios de inclusão e exclusão. As imagens foram avaliadas por um único examinador previamente treinado pelo programa Dolphin Imaging® versão 11.5 Premium (Dolphin Imaging, Charsworth, Califórnia, USA). Para classificar o padrão esquelético, foi utilizado o valor do ângulo ANB. **Resultado:** mostraram que o volume e a mínima área axial são menores em indivíduos com padrão esquelético de classe II, com uma diferença mediana de 5.379,0 mm³ e 86,8 mm², respectivamente. A mínima área axial é menor à medida que o volume da orofaringe diminui, pois houve correlação direta entre as variáveis, com rho = 0,78. **Conclusão:** o volume e a mínima área axial da orofaringe são menores em indivíduos com padrão esquelético de classe II que em indivíduos com padrão esquelético de classe I. **Palavras-chave:** Faringe. Anormalidades craniofaciais. Tomografia Computadorizada de feixe cônico.

Abstract

Introduction: Craniofacial anatomical variations and variations in airway space are important etiological factors for obstruction of the upper airway space, which causes the sleep-disordered breathing like the Obstructive Sleep Apnea Syndrome (OSAS). **Objective:** Individuals with skeletal Class II pattern and mandibular retrusion have smaller upper airway space dimensions when compared to subjects with Class I skeletal pattern subjects. **Methodology:** This study aimed to compare the volume and the minimum axial area of the pharynx in healthy subjects with Class II skeletal pattern and healthy subjects with Class I skeletal pattern through cone beam computed tomography (CBCT). Forty two (42) CBCT full skull images were used for this study of healthy adults, without any respiratory disorder, who belonged to the collection of Specialization Course in Orthodontics, School of Dentistry Federal University of Bahia and followed the criteria of inclusion and exclusion. Images were evaluated by a single examiner, previously trained through the program Dolphin Imaging® version 11.5 Premium. For the classification of the skeletal pattern, the value of the ANB angle measurement was used. **Result:** showed that volume and the minimum axial area are greater in patients with Class I skeletal pattern, with a median difference of 5,379 mm³ and 86.8 mm², respectively. There was a direct correlation between the variables with rho = 0.78, i.e. the minimum axial area is smaller, as the volume of the oropharynx decreases. **Conclusion:** the volume and the minimum axial area of the oropharynx are lower in subjects with Class II skeletal pattern than in individuals with Class I skeletal pattern.

Keywords: Pharynx. Craniofacial abnormalities. Cone Beam Computed Tomography.

INTRODUÇÃO

Quando o espaço aéreo superior apresenta pontos de obstrução, a passagem de ar pelo nariz é dificultada e pode acarretar distúrbios respiratórios. Este processo pode levar o indivíduo a respirar pela boca, podendo gerar consequências ainda mais graves tais como a Síndrome da Apneia Obstrutiva do Sono, SAOS (RAMOS, 2009), distúrbio respiratório caracterizado por episódios recorrentes de obstrução parcial ou completa das vias aéreas

superiores (ABRAMSON et al., 2010; RAMOS, 2009), e tem como importante fator etiológico, dentre outros, anormalidades anatômicas craniofaciais e do espaço aéreo superior (HORA et al., 2007).

Um padrão esquelético de classe II, com retrusão da mandíbula, pode estar acompanhado de comprometimento não apenas do ponto de vista estético, mas também funcional, com espaço aéreo superior diminuído, o que altera a função respiratória normal (IWASAKI et al., 2009; KIM et al., 2010).

Tem sido observado que as dimensões do espaço aéreo relacionam-se proporcionalmente com o crescimento das bases ósseas. O EA é maior quando existe

Correspondente/ **Corresponding:** *Milena Barreto Arruda Cabral. Instituto de Ciências da Saúde. Universidade Federal da Bahia. Av. Reitor Miguel Calmon s/n – Vale do Canela. Salvador, Bahia, Brasil. CEP 40.110-100. E-mail: cabralmilena@hotmail.com

um crescimento normal da maxila e da mandíbula e quando o padrão de crescimento facial ocorre no sentido anti-horário. De modo oposto, o espaço aéreo é menor quando o crescimento da maxila e da mandíbula é deficiente e o crescimento facial ocorre no sentido horário (HATCHER, 2010).

A técnica de radiografia simples produz imagens em duas dimensões (2D), limitando-se a mensurações bidimensionais e sobreposição das estruturas bilaterais do complexo craniofacial. (ALVES JR. et al., 2012; KIM et al., 2010; EL; PALOMO, 2010) Além disso, esse tipo de exame não permite a visualização da imagem no plano axial, fisiologicamente o plano mais relevante de ser avaliado por ser perpendicular ao fluxo de ar. (ABRAMSON et al., 2010)

A tomografia computadorizada de feixe cônico (TCFC) é um método de diagnóstico em 3D, recentemente introduzido na área odontológica, e vem sendo muito utilizada pelos ortodontistas, para o diagnóstico e o planejamento do tratamento ortodôntico. Com a imagem de TCFC, é possível avaliar e medir o espaço aéreo faríngeo com precisão (ABOUDARA et al., 2009; ALVES JR et al., 2012; GHONEIMA; KULA, 2013; KIM et al., 2010;), pois sua qualidade se assemelha muito a da imagem de TC (LIANG et al., 2010), apresentando as vantagens de expor o paciente a dose de radiação reduzida e de menor custo. (SCARFE et al., 2008).

O objetivo deste artigo foi mensurar e comparar o volume e mínima área axial da orofaringe dos indivíduos com padrão esquelético de classe I com padrão esquelético de classe II, mediante tomografia computadorizada de feixe cônico.

METODOLOGIA

Este estudo foi aprovado pelo Comitê de Ética e Pesquisa da Faculdade de Odontologia, da Universidade Federal da Bahia, sob o parecer nº 235.136. A amostra constou de 42 imagens de TCFC pertencentes ao arquivo do curso de Especialização em Ortodontia e Ortopedia Facial da mesma Faculdade. As imagens, realizadas independentemente da pesquisa, eram de indivíduos saudáveis, do gênero masculino e feminino, com idade mediana de 27,4 anos, cujo tratamento ortodôntico teve início no curso de Especialização em Ortodontia e Ortopedia Facial da referida Faculdade. As imagens adquiridas de cada indivíduo, arquivadas em mídia eletrônica (CD-rom) em formato DICOM, foram importadas pelo programa *Dolphin Imaging*® versão 11.5 Premium (Dolphin Imaging, Charsworth, Califórnia, USA), onde se realizaram as análises e medidas. Uma vez importada, a

imagem tridimensional da cabeça do paciente deve ser orientada no espaço virtual para permitir a coincidência das estruturas bilaterais (Figura 1).

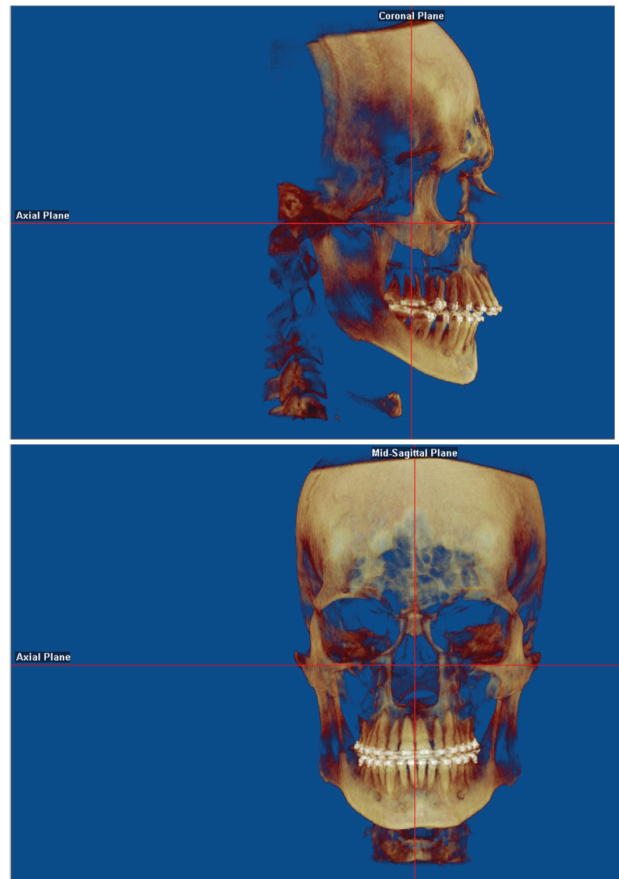


Figura 1 – Orientação da imagem digital da cabeça na vista frontal e lateral no programa *Dolphin Imaging*® versão 11.5 Premium (Dolphin Imaging, Charsworth, Califórnia, USA)

Fonte: Os autores.

Para determinar o padrão esquelético, utilizou-se o valor de ANB, medida cefalométrica angular que expressa a relação entre a maxila e a mandíbula, no sentido anteroposterior. O ângulo ANB é formado pela interseção das linhas NA e NB, formadas pelos pontos N (Násio), A (Subespinhal) e B (Supramental), respectivamente (Figura 2). Inicialmente, por ferramenta de construção radiográfica do programa *Dolphin Imaging*® versão 11.5 Premium, uma projeção da radiografia cefalométrica de perfil foi criada para demarcar os pontos cefalométricos.

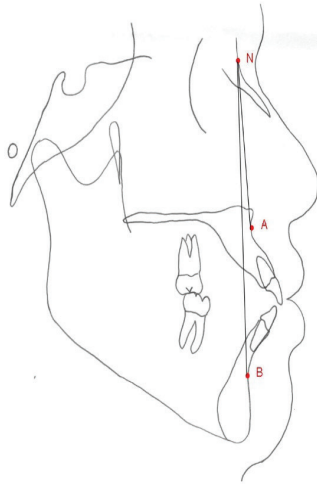


Figura 2 – Ângulo ANB

Fonte: Os autores.

Uma nova análise cefalométrica foi criada, ANB PESQUISA, em que o programa indica os pontos a ser marcados pelo operador, diretamente na imagem e, ao

final da marcação, a medida do ângulo ANB é dada automaticamente pelo programa, pela tecla *Means*. Indivíduos que apresentaram valores de ANB entre 0° e $4,5^\circ$ foram considerados portadores de padrão esquelético de classe I; e aqueles maiores que $4,5^\circ$, de classe II, de acordo com a classificação esquelética de Tweed (1966).

Após determinado o padrão esquelético, iniciaram-se as mensurações tridimensionais do espaço aéreo faríngeo, pela seleção da tecla 3D e *Sinus/Airway*. Na primeira imagem no plano sagital que aparece na tela, delimitou-se a região faríngea de interesse, retropalatal e retroglossal, por meio de duas linhas paralelas ao plano horizontal de Frankfurt, uma que vai do palato duro à parede posterior da faringe e outra que vai do topo da epiglote à parede posterior da faringe.

Com a região bem delimitada, adicionou-se o *Seed Point* (círculo amarelo) no centro do espaço aéreo que preenche todo espaço vazio dentro da região delimitada. A quantidade desse preenchimento pode ser alterada, por uma ferramenta de ajuste de sensibilidade, em que o ideal é o espaço vazio completamente preenchido, sem penetrar nos tecidos moles vizinhos. Pela ferramenta *Update Volume*, os valores de volume do espaço aéreo e área sagital do espaço aéreo são gerados automaticamente nas imagens ao lado direito da tela do monitor (Figura 3).

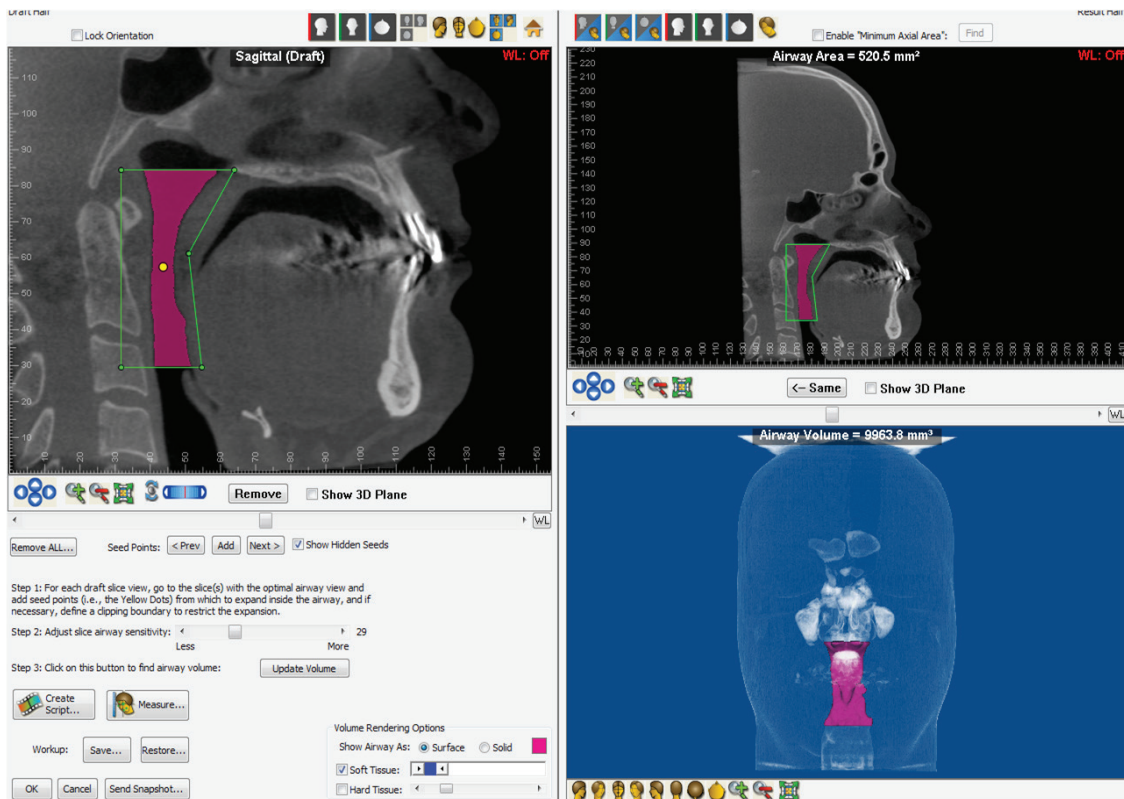


Figura 3 – Volume e área sagital da orofaringe, medidos automaticamente através da tecla *Update Volume* do Dolphin Imaging® versão 11.5 Premium (Dolphin Imaging, Charsworth, Califórnia, USA)

Fonte: Os autores.

Na imagem onde foi gerada a área sagital, localizada na extremidade superior direita do monitor, delimitou-se o limite superior e inferior para achar a menor área axial, com as linhas vermelhas que aparecem após selecionar a opção *Enable Minimum Axial Area*,. Neste estudo, optou-se

por usar o limite superior da orofaringe já descrito e 5 mm acima do limite inferior, para não ocorrer interferência da epiglote. O programa mostra, automaticamente, onde se encontra a menor área axial, por meio de uma linha branca, além da medida dessa área (Figura 4).

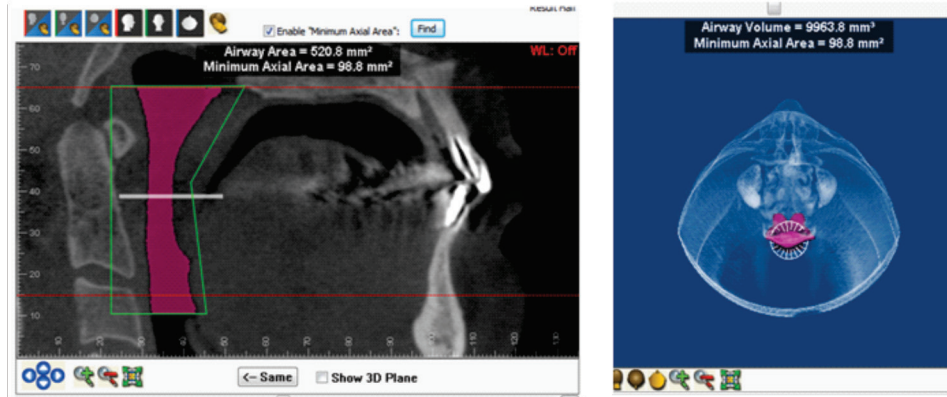


Figura 4 – Mínima área axial (linha branca) da orofaringe numa vista sagital e numa vista axial. *Dolphin Imaging® versão 11.5 Premium (Dolphin Imaging, Charsworth, Califórnia, USA)*

Fonte: Os autores.

Calcularam-se estatísticas descritivas considerando o nível de mensuração das variáveis do estudo (mediana, quartís, intervalo interquartilico, coeficiente de variação da mediana e proporção). Para a avaliação da correlação entre as medidas da orofaringe empregou-se a correlação de Spearman.

RESULTADOS

A amostra do estudo caracterizou-se por 42 indivíduos, sendo 25 (59,5%) mulheres e 17 (40,5%) homens, com mediana de idade de 27,4 (IIQ = 13) anos, sendo que 50% dos indivíduos apresentaram padrão esquelético de classe I e 50% classe II. Os resultados estão dispostos em

tabelas de acordo com as variáveis estudadas de cada grupo e foram avaliados quanto à estatística descritiva, além de testes estatísticos de correlação.

A Tabela 1 exhibe os resultados da mediana do volume e da mínima área axial da região da orofaringe estudada de cada grupo, assim como os menores e maiores valores encontrados em cada grupo. A mediana do volume da orofaringe em indivíduos com padrão esquelético de classe II foi menor que em indivíduos de classe I, com uma diferença mediana de 5.379 mm³. Da mesma forma, comportou-se a mediana da mínima área axial, em que os indivíduos com padrão esquelético de classe II apresentaram mínima área axial 86,8 mm² a menos que os indivíduos classe I.

Tabela 1 – Resultados descritivos do Volume e Mínima Área Axial da orofaringe

Variável	Mínimo	Máximo	Mediana	IIQ	CV%	Diferença mediana
Volume (mm ³)						5379,0
Classe I	8.870,4	29.570,0	15.909,0	3.819,3	24,0	
Classe II	6.925,0	17.423,0	10.530,0	2.776,6	26,4	
Mínima Área Axial (mm ²)						86,8
Classe I	105,0	503,9	223,2	107,8	48,3	
Classe II	57,8	285,8	136,4	63,9	46,8	

Fonte: Os autores.

Na Figura 1, pode-se observar uma boa correlação entre as variáveis volume e mínima área axial $\rho = 0,78$,

ou seja, a mínima área axial é maior a medida que o volume da orofaringe aumenta.

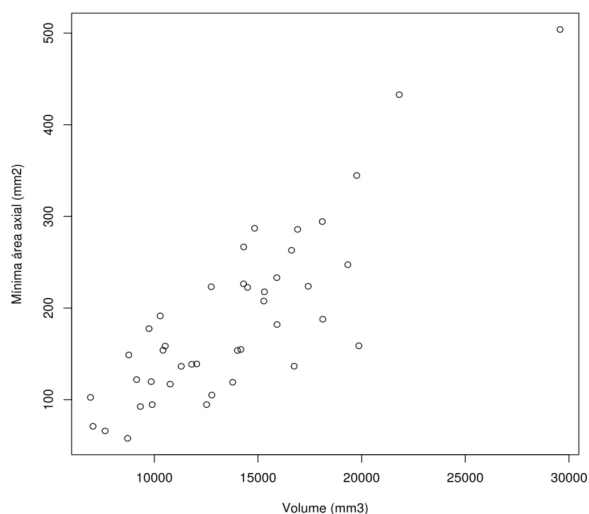


Figura 1 – Correlação entre Volume e Mínima Área Axial da orofaringe. $Rho = 0,78$

DISCUSSÃO

Este estudo mostrou que indivíduos com padrão esquelético de classe II apresentaram menor volume e menor mínima área axial quando comparados com indivíduos com padrão esquelético de classe I, com diferença mediana de 5.379,0 mm³ e 86,8 mm², respectivamente. Uma forte correlação direta foi observada entre as duas variáveis, em que, quanto menor o volume orofaríngeo, menor a mínima área axial dentro desta região.

Outros estudos também encontraram diferença entre as dimensões do espaço aéreo de indivíduos com padrões esqueléticos variados (GRAUER et al., 2009), em que as menores medidas se apresentavam em padrão esquelético de classe II (ALVES JR et al., 2012; CLAUDINO et al., 2013; OH et al., 2011; KIM et al., 2010; IWASAKI et al., 2009).

Claudino e colaboradores (2013), por meio de imagens de TCFC de adolescentes, observaram uma correlação negativa entre o volume e o valor do ângulo ANB, em que os menores volumes orofaríngeos foram encontrados no padrão esquelético de classe II.

El e Palomo (2011) mostraram que o volume orofaríngeo em pacientes com padrão esquelético de classe II é menor quando comparado ao de pacientes com padrão classe I e classe III; e que a mínima área axial teve forte correlação com o volume.

Com o reposicionamento da mandíbula pela cirurgia ortognática, para uma posição mais anterior, ocorre alteração do padrão esquelético e aumentam as dimensões da orofaringe (KOCHÉL et al., 2013; TURNBULL; BATTAGEL, 2000; VALLADARES-NETO et al., 2012). Segundo Brevi e colaboradores (2008), o avanço mandibular empurra os músculos geniiohióideo e genioglossos para

frente, causando um movimento anterior da base da língua e do osso hioide, consequentemente aumentando o espaço aéreo posterior.

CONCLUSÃO

Tomando-se por base os dados apresentados nesse estudo, conclui-se que o volume e a mínima área axial da orofaringe são menores em indivíduos com padrão esquelético de classe II do que em indivíduos com padrão esquelético de classe I.

REFERÊNCIAS

1. ABOUDARA, C. et al. Comparison of airway space with conventional lateral headfilms and 3-dimensional reconstructions from cone-beam computed tomography. *Am. J. Orthod. Dentofacial Orthop.*, St. Louis, v. 135, n. 4, p. 468-479, 2009.
2. ABRAMSON, Z. et al. Three-dimensional computed tomographic analysis of airway anatomy in patients with obstructive sleep apnea. *J. Oral Maxillofac. Surg.*, Philadelphia, v. 68, n. 2, p. 354-362, 2010.
3. ALVES JR, M. et al. Evaluation of pharyngeal airway space amongst different skeletal patterns. *Int. J. Oral Maxillofac. Surg.*, Copenhagen, v. 41, n. 7, p. 814-819, 2012.
4. BREVI, B. C. et al. Modified genioplasty and bimaxillary advancement for treating obstructive sleep apnea syndrome. *J. Oral Maxillofac. Surg.*, Philadelphia, v. 66, n. 9, p. 1971-1974, 2008.
5. CLAUDINO, L. V. et al. Pharyngeal airway characterization in adolescents related to facial skeletal pattern: a preliminary study. *Am. J. Orthod. Dentofacial Orthop.*, St. Louis, v. 143, n. 6, p. 799-809, 2013.
6. EL, H.; PALOMO, J. M. Airway volume for different dentofacial skeletal patterns. *Am. J. Orthod. Dentofacial Orthop.*, St. Louis, v. 139, n. 6, p. e511-e521, 2011.
7. EL, H.; PALOMO, J. M. Measuring the airway in 3 dimensions: a reliability and accuracy study. *Am. J. Orthod. Dentofacial Orthop.*, St. Louis, v. 137, Suppl. 4, p. S50.e 1-9, 2010.
8. GHONEIMA, A.; KULA, K. Accuracy and reliability of cone-beam computed tomography for airway volume analysis. *Eur. J. Orthod.*, Oxford, v. 35, n. 2, p. 256-261, 2013.
9. GRAUER, D. et al. Pharyngeal airway volume and shape from cone-beam computed tomography: Relationship to facial morphology. *Am. J. Orthod. Dentofacial Orthop.*, St. Louis, v.136, n. 6, p. 805-814, 2009.
10. HATCHER, D. C. Cone beam computed tomography: craniofacial and airway analysis. *Sleep. Med. Clin.*, London, v. 5, n. 1, p. 59-70, 2010.
11. HORA, F. et al. Clinical, anthropometric and upper airway anatomic characteristics of obese patients with obstructive sleep apnea syndrome. *Respiration*, Basel, v. 74, n. 5, p. 517-524, 2007.
12. IWASAKI, T. et al. Oropharyngeal airway in children with class III malocclusion evaluated by cone-beam computed tomography. *Am. J. Orthod. Dentofacial Orthop.*, St. Louis, v.136, n. 3, p. 318.e 1-9, 2009.
13. KIM, Y. J. et al. Three-dimensional analysis of pharyngeal airway in preadolescent children with different anteroposterior skeletal patterns. *Dental. Press. J. Orthod.*, Maringá PR, v. 137, n. 3, p. 306.e 1-11, Mar. 2010.
14. KOCHÉL, J. et al. Short-term pharyngeal airway changes after mandibular advancement surgery in adult classe II-Patients – a three-dimensional retrospective study. *J. Orofac. Orthop.*, Munich, v. 74, n. 2, p. 137-152, 2013.

15. LIANG, X et al. A comparative evaluation of cone beam computed tomography (CBCT) an MULTI-SLICE (MSCT) Part I. on subjective image quality. **Eur. J. Radiol.**, Stuttgart, v. 75, n. 3, p. 265-269, 2010.
16. OH, K. M. et al. Three-dimensional analysis of pharyngeal airway form in children with anteroposterior facial patterns. **Angle Orthod.**, Appleton, v. 81, n. 6, p. 1075-1082, 2011.
17. RAMOS, R. T. Atualização na síndrome da apnéia obstrutiva do sono em pediatria. **Pulmão RJ**, Rio de Janeiro, 71, Supl. 1, p. S2-S8, 2009.
18. SCARFE, W. C.; FARMAN, A. G. What is cone-beam CT and how does it work? **Dent. Clin. North Am.**, Philadelphia, v. 52, n. 4, p. 707-730, 2008.
19. TURNBULL, N. R.; BATTAGEL, J. M. The effects of orthognathic surgery on pharyngeal airway dimensions and quality of sleep. **Eur. J. Orthod.**, Oxford, v. 27, n. 3, p. 235-247, 2000.
20. TWEED, C. H. **Clinical orthodontics**. St. Louis: C. V. Mosby, 1966. v. 2. p. 697.
21. VALLADARES-NETO, J. et al. Effects of mandibular advancement surgery combined with minimal maxillary displacement on the volume. **Int. J. Oral Maxillofac. Surg.**, Copenhagen, v. 42, n. 11, p. 1437-1445, 2013.

Submetido em: 6/10/2014

Aceito em: 15/12/2014